FREDERICI RUYSCHII

Anatomiæ & Botanices Professoris

THESAURUS ANATOMICUS SECUNDUS.

Cum Figuris æneis.

AMSTELÆDAMI,

Apud JANSONIO-WAESBERGIOS,
MDCCXXII.

Digitized by Google

BENEVOLO LECTORI.

NOnnullorum objectorum, Lector benevole, descriptiones reperies in hoc secundo, & cæteris Thesauris, de quibus in primo etiam mentio facta est. Scias autem velim sine ratione hoc non esse factum. postquam enim primi Thesauri descriptionem in lucem dedi, varia adhuc didici in præparationibus, quæ me, primum Thesaurum conficientem, latuerunt. Variaetiam atque etiam nitidiora facta sunt, quia indesinenter pergo in dissecandis & perscrutandis cadaveribus. Videbis quoque inter se discrepare præparata, ratione illorum, quæ huic vel illi objecto connectuntur. Cum descriptionem primi Thesauri publici juris facerem, me adhuc latuit encheiresis jecinora absque ablatione, ut vocantur, glandularum, quamvis revera haud existent, ita præparandi, ut omnia vasa, hepar in totum fere constituentia, in conspectum veniant, ne ramusculis quidem minutissimis exceptis. Quamvis hæc, & plurima alia jam expertus sim, à me tamen impetrare nequeo, ut antecedentia objecta rejiciam, & nova substituam. Conspiciantur hæc, lustrentur quoque illa, quæ intra 37. annos à me sunt præparata: & sic patebit me non sine ratione hæc omnia, immenso labore confecta conservare in 16. & pluribus Thesauris ac Thecis, in quibus promiscue partes corporis sunt positæ, ut visui gratiam majorem conciliarem; alioqui difficile mihi non fuisset, unum Thesaurum solis cordibus humanis, variis modis præparatis, alium embryonibus fœtibusque, alium solis capitibus puerorum replere; sed id visui minus gratum fuisset.

THE-

Digitized by Google

THESAURUS ANATOMICUS SECUNDUS.

In hoc Thesauro secundo sex Asseres, seu repositoria reperiuntur, in quorum primo & inferiore sequentia lustrare licet.

N°. I. PHiala continens Balænæ oculum, tranversim, & orbiculariter bisectum, & ita præparatum, ut Tunicæ Scleroticæ crassities, nec non Choroideæ vasa sanguinea conspici possint, idque in liquore limpido.

Not. 1. Oculus Balænæ, si ad corporis molem conferatur, admodum exiguus est, imò pomum aurantium mediocre haud superat: sicuti Tab. 1. fig. 1. 2. 3. & 6. hujus 2 Thes. indigitant.

2. Vasa sanguinea per Choroideam dispersa clare videri possunt, licet non sint repleta. Horum ramus major solitarius in confinio Choroideæ circulariter Uveam ambit, & ramos maximos sursum spargit; in homine verò, sæpissime, si non semper, senis in locis, sex rami majores Choroideam perambulant, & quidem non in confinio dicto, sed in ejus medio: ubi ramulos innumeros sursum versus nervum opticum, & deorsum, versus Uveam demittunt. Vid. Tab. 16. Fig. 8. in Respons. Epist. Problem. 13.

N°. II. Phiala in liquore continens tria objecta, quorum primum, oculus est pueri, transversim sectus, cujus facies exterior Scleroticam, interior verò Retinam medullosam demonstrat. Hujus figuram cernere licet in Respons. Epistolari Problem. 13. Fig. 15.

Secundum objectum Oculus est humanus, cujus Scleroticâ ex parte ademptâ, Tunica choroidea, cum suis arteriolis nitidissime in conspectum venit. Arteriolæ enim sunt oppletæ

Digitized by Google

cerea materia rubra. Præterea conſpici quoque poteſt reptatus Arteriarum & Nervorum per ſuperficiem Nervi optici.

Tertium objectum humor cryſtallinus eſt, cujus perſpicuitas adempta à liquore, cui innatat, unde jam totus albicat, formâ tamen & naturalis magnitudo ſuperſtites ſunt.

N°. III. Oculus humanus tranſverſim diſſectus, ut interiora pateant. In hujus parte poſteriore primò Scleroticam, ab inſequente Choroidea ex parte ſeparavi, unde non ſolum Choroidea luculenter in conſpectum venit, verum etiam Ruyſchiana, quæ Choroideæ arcte adhuc connectitur.

Not. 1. Ex hujus oculi centro, ſeu medio, Tunicam Retinam cum ſuis arteriolis emergere, quas ad votum hic cernere licet.

2. In altera, & anteriore parte, & quidem facie poſteriore, luſtrari poſſunt, Ligamentum ciliare cum ſuis arteriolis repletis; proceſſus ligamenti ciliaris, nec non humoris cryſtallini, & humoris aquei ſedes.

Hiſce, & innumeris aliis, abſque præjudicio viſis, quis ulterius dubitet, quin noſtra præparandi demonſtrandique methodus, à vulgari maxime differens, eligenda ſit? fieri enim non poſſe reor, ut hæc, & alia tam exactè demonſtrentur, niſi eo modo oculis objiciantur; & hinc innumera figmenta nobis obtruſêre Antiſtites in re Anatomica.

N°. IV. Phiala in liquore continens duo objecta. Horum alterum à capillo dependens, poſterior pars oculi humani eſt; in quo conſpiciuntur Sclerotica & Choroidea, nec non duo nervi (Ciliares à me dicti) à ſubjecto ipſo dependentes, admodum molles & fragiles.

Alterum objectum pars anterior ejuſdem oculi eſt, in quo perſpicuè videri poſſunt Tunica Ruyſchiana & Choroidea, quamvis ſibi invicem adhuc connatæ; intima enim lamella Ruyſchiana eſt, gaudens arteriolis, quarum reptatus differt longe à curſu arteriolarum per lamellam exteriorem, Choroideam dictam, diſſeminatarum; utriuſque enim reptatus decuſſatur. Præterea ligamentum ciliare inſtructum eſſe innumeris arteriolis, hic quoque videri poteſt.

N°. V. Phiala, liquore referta, cui innatant duo ſubjecta, quorum primum à capillo dependens, pars eſt poſterior oculi humani, tranſverſim diſſecti. In hoc objecto ſequentia viſuntur: &

1. Qui-

1. Quidem, Tunica Sclerotica, ut & Choroidea Ruyſchianæ connata, per quas, eodem, quo dixi, modo, repunt vaſcula ſanguinea repleta, ſc. decuſſatim, ut ſupra monui.

2. Reliquiæ arteriolarum Tunicæ Retinæ, ſive reticularis, prodeuntium à latere inplantationis nervi optici in Scleroticam, hic quoque cerni poſſunt.

Alterum objectum in fundo Phialæ, anterior oculi pars eſt, cujus facies poſterior in conſpectum hic venit, ſcilicet ligamentum Ciliare cum ſuo proceſſu, ſuntque obducta ſubſtantia coloris nigri, id quod naturale.

N°. VI. Oculus humanus ita inverſus, ut ſuperficies interior ſeſe conſpiciendam hic exhibeat.

Not. 1. Sclerotica ablatâ, ſola Choroidea & Ruyſchiana cernuntur, cum connato ligamento Ciliari, ut & ejus proceſſu.

2. Portio exigua Choroideæ à Ruyſchiana avulſa & reflexa. Hujus iconiſmus reperitur Tab. XVI. Epiſt. Probl. 13. Fig. 1.

3. Arteriolæ per ligamentum Ciliare, quin etiam per ejus proceſſum diſſeminatæ, non obſcure, cœlo ſereno, apparent.

N°. VII. Phiala liquore repleta, in quo Oculus humanus reconditur, cujus Scleroticâ magna ex parte ablatâ, videri queunt ſequentia:

1. Choroidea, Arteriolis ſcatens, quibus cerea materiâ rubrâ repletis, dicta Choroidea rubicundiſſima apparet.

2. Per ſuperficiem Choroideæ decurrunt ſex ſeptemve nervuli Ciliares, & recto quidem tramite, ſuntque albicantes, & propterea facilis eorum diſcretio à vaſis ſanguiferis, quæ hic rubicundiſſima, quoniam artificioſè ſunt repleta dicta cereâ materia rubrâ. Ratio jam quare dicti nervuli aliorum oculos effugerint in cadaveribus, vulgari modo diſſectis, eſt, quod non ſolum nervi, verum etiam vaſcula ſanguinea eodem colore nobis apparent, niſi arteriarum repletio artificioſa præceſſerit.

3. Dicti nervi per ſuperficiem Choroideæ reptantes, nullum viſibilem ramuſculum videntur elargiri Choroideæ; cum autem ad ligamentum Ciliare, ut & ejus proceſſum perveniunt, ibi ramulos diſpeſcere videmus; hinc nervi Ciliares à me ſunt denominati.

4. Dictos nervulos, eo, quo dixi, modo, reptantes, comitantur utplurimum arteriolæ, idque ſerpentino curſu. In hoc objecto unica tantum arteriola, in aliis plures reperiuntur.

5. Aperta eſt Choroidea in medio, ut conſpici poſſit Reti-

na, quæ tot ſcatet arteriolis repletis, ut ex iis ferè conſtare videatur. Vide ulterius ſuper hac re, Reſponſ. Epiſt. Prob. 13. ſupra citatam cum annexis fig. ubi fuſius de hac re agitur.

6. Nervus opticus non ſolum, verum etiam nervi comitantes nervum opticum luculenter hic videri poſſunt.

N°. VIII. Oculus humanus, rotunditate viventis ſimilis.

Not. 1. Ex Pupilla Staphyloma propullulat, utpote Corneâ exiguo foramine pertuſa, quô affectu hominibus correptis, exigua aut nulla ſpes ſanationis affulget; viſus enim utplurimum, ſi non ſemper, extinguitur.

2. Sclerotica Arteriolis repletis ſuperbit.

3. A latere oculi dependet portio palpebræ ſuperioris rubicundæ, à vaſorum repletorum copia.

4. Utrumque punctum lachrymale conſpicuum.

N°. IX. Portio oculi Balænæ, ſecundum longitudinem biſecti, ut interiora pateant.

Not. In hoc objecto Tunicam Choroideam magna parte receſſiſſe à Ruyſchiana, ita ut Ruyſchiana & Choroidea, ſibi invicem adhuc ex parte connatæ, clarè videri poſſint, & quidem duobus modis. ſcilicet à fronte ſi conſpiciantur, ſuperficie interiore Ruyſchiana apparet, exteriore verò Choroidea. Vel etiam utraque Tunica in conſpectum veniet, ſi à latere læſionis dictarum tunicarum inſpiciantur; interior enim, ſeu Ruyſchiana, albicat, exterior, ſive Choroidea, ſubnigricat in hoc objecto.

N°. X. Oculus humanus cum annexis muſculis, quorum color naturali ſimilis, & rubicundus.

Not. 1. Bulbus oculi rigidus factus rotunditatem hæud amiſit.

2. Per ſuperficiem Scleroticæ plurima viſuntur diſperſa veroſimilia vaſcula nova, Lymphaticorum æmula; veroſimilia dico, quia de eorum exiſtentia nil certi affirmare auſim, antequam frequentiore examine certiſſimus factus ſim: ſuntque, ut dixi, Lymphaticorum ſimilia, nitentia, & pellucida. quia autem nullas in iis obſervare potui valvulas, anceps hæreo.

3. Hac de re olim mentio facta in Epiſtolari Reſponſione mea ad Expert. Virum D. Chriſtianum Wedelium, de Oculorum Tunicis fol. 13.

4. Muſculorum tendines non-nihil à Sclerotica ſeparati, luculenter Scleroticam eo loco, ubi inſeruntur à tendinibus dictis, incraſſari, hic docent; ita ut, ſi quis eorum expanſionem no-

nolit esse peculiarem membranam, saltem negare non possit, eam ad incrassationem, & robur Scleroticæ multum adferre.

5. Fibræ motrices, musculos oculorum constituentes, accuratius hic visuntur, quam in subjecto jamjam denato.

6. Arterias nervum opticum comitantes, reptatu serpentino decurrere hic palam est, ut &, quo modo nervi ciliares à me ita dicti, versus oculi globum tendant.

N°. XI. Phiala, in qua conservatur oculus humanus transversim bisectus, sine ulla præmissa vasorum repletione.

Not. 1. Facie interiore, Ligamentum ciliare, ut & ejus processus in situ & statu naturali hic sese videnda exhibent.

2. Quo modo processus ciliaris recedat ab ea Corneæ parte, quæ pupillam constituit, ut humori aqueo locum cedat, hic quoque videre licet.

3. Nervum opticum amictum esse geminâ Tunicâ, eumque porosum esse, hic constat.

4. In fundo hujus Phialæ oculorum humores vitreus & crystallinus reperiuntur, qui, quamvis per liquorem pelluciditatem amiserint, & opaci facti sint, eos tamen conservare volui, ut demonstrarem, quo modo humor vitreus crystallinum in sinum suum recipiat.

5. In ambitu humoris crystallini & vitrei, pigmenti nigri residuum, à Ruyschiana avulsum, instar fibrarum nigrarum, adhæret tunicis tenuissimis humoris vitrei & crystallini.

N°. XII. Pueri Oculus, Sclerotică magna ex parte adempta, ut Ruyschiana & Choroidea in conspectum venirent, quibus in medio apertis, cernitur Retina.

Not. 1. Ne visum effugerent subtilissimæ arteriolæ Tunicæ Retinæ, replevi illas cera rubrâ.

2. Retinæ membranosum adeò est subtile, ut prima fronte visum, vix in oculos incurrat, etiam armatos.

3. Medullosum Retinæ in hoc objecto non apparet. utrum non adfuerit, an verò à liquore sit deletum, non liquet.

N°. XIII. Oculus humanus transversim bisectus.

Not. Arteriolas per Ruyschianam & Choroideam dispersas implevi cerea materia, & sic accuratius tunicarum prædictarum terminus ad quem demonstratur, qui ad finem ligamenti Ciliaris est.

N°. XIV. Anterior oculi infantis portio, ita inversa, ut facies

cies interior jam exterior ſit facta, unde ligamenti Ciliaris conſtitutio nudam ſeſe offert viſui.

Not. 1. Arteriolæ per ligamentum Ciliare diſſeminatæ, & cerea materiâ oppletæ, viſui hic quidem objiciuntur, ſed manifeſtius apparent, ſi oculo microſcopium admoverimus.

2. Proceſſus Ciliaris pigmento naturali nigro haud deſtitutus, limbo pupillæ proximo hic excepto.

3. In fundo hujuſce Phialæ humores Vitreus & Cryſtallinus comparent, quibus cohæret pigmenti nigri portio, à Ruyſchiana avulſa.

N°. XV. Oculus vitulinus tranſverſim biſectus, ut interiora conſpici poſſint. in eo novi quid mihi detexiſſe viſus ſum, ſc. multis ſeculis pro certo fuit habitum, ligamentum ciliare ceu muſculum eſſe; cui placito etiam ipſe, præjudicio captus, calculum olim adjeci, ut liquet in Reſp. Epiſt. Probl. decima tertia; enimverò in dicto hoc oculo vitulino primò comperi, ligamentum Ciliare neutiquam eſſe conſiderandum tanquam muſculum, ad pupillæ & humoris cryſtallini motum deſtinatum, totumque hoc negotium perfici à proceſſu Ciliari, ut & à circulo muſculari, poſterius in confinio pupillæ ſito. Ligamenti Ciliaris proceſſus conſtat ex fibris muſculoſis longitudinalibus, quarum tendines aut fibræ tendinoſæ luculenter viſuntur diſpergi & finiri in ſecundo & minori, à me dicto, circulo, poſterius ad marginem pupillæ ſito; præterea Ligamenti Ciliaris extremum non conſtituit, neque à ſe dimittit tendines, uti Scriptores autumant, ſed margine criſpo recedit à proceſſu dicto. (Vid. Tab. 1. Fig. 7. Lit. c.) & ſic ligamentum Ciliare non videtur tale commercium habere cum proceſſu Ciliari, uti voluere Antiſtites. Hiſce in oculo bovino viſis, me denuo contuli ad objecta humana, in quibus olim quidem tale quid mihi videre videbar; præjudicio verò deceptus, accuratiorem ejus indagationem neglexi. Jam autem in oculis humanis & vitulinis, circa ante dicta reperio nihil diſcriminis intercedere, niſi quod in oculo vitulino omnia majora exiſtant.

In dicto minori circulo, poſterius in pupillæ confinio ſito, non ſolum inſeruntur tendines ligamenti ciliaris, ad pupillam dilatandam, ubi neceſſe eſt: verum etiam circuli minoris extremum, conſtare mihi videtur ex fibris motricibus circularibus, pupillam anguſtantibus, præſertim cum res magis illuminatas

minatas intuemur attentius. Fateor quidem haſce fibras circulares non tam luculenter conſpici poſſe, quin oculi mentis in ſubſidium ſint vocandi. enimverò cum neque ligamentum ciliare, neque ejus proceſſus pupillæ contractioni ſint deſtinata, conſultius duxi ſtatuere, circulum minorem ad poſterius confinium pupillæ ſitum, huic operi eſſe deſtinatum.

Nonnulli pro proceſſu ciliari agnoſcunt pullas pigmenti nigri reliquias, membranulæ tenuiſſimæ humoris cryſtallini & vitrei adhærentes, & quaſi fibras mentientes, oculo ſc. aperto, humoribuſque exemptis. hæ autem nil ſunt, niſi avulſæ particulæ pigmenti nigri, quò non ſolum obſitum eſt ligamentum ciliare in ſtatu ſano, verum etiam ejus proceſſus, nec non Tunica Ruyſchiana: Proceſſus verò ciliaris ſedem habet orbiculatam ſub ligamento ciliari, à quo fibræ tendinoſæ, ut dixi, prodeunt, quæ in minorem circulum deſinunt.

Notandum præterea, partem alteram hujus oculi vitulini, in fundo Phialæ ſitam, in ſuo cavo membranâ Ruyſchiana eſſe ſuccinctam, quæ prope inſertionem nervi optici, colore cæruleo, Choroidea contra nigro colore eſt tincta.

2. Nervus opticus, non linea recta, ſed incurvo tramite incedit ad oculum vitulinum.

3. Tunica Retina arteriolis repletis ditata hic quoque cerni poteſt.

N°. XVI. Portio Tunicæ Scleroticæ humanæ, a qua dependent aliquot nervi ciliares, qui ſunt in aliis numeroſiores, in aliis pauciores. Hoc objectum æri inciſum reperitur Tab. XVI. Reſp. Epiſt. Probl. XII. fig. 10.

N°. XVII. Balænæ oculus ſecundum longitudinem diſſectus.

N°. 1. Tunica Ruyſchiana partim eſt avulſa à Choroidea, ne quis de ejus exiſtentia dubitet, eſtque Ruyſchiana craſſitie papyro proxima vid. Tab. 1. Fig. 1. Theſ. 2.

In homine olim æri incidi curavi. vid. Tab. XVI. Reſp. in Epiſt. Probl. 13.

ASSER Secundus.

N°. I. Poſterior portio Scleroticæ pueri, cum portione nervi optici, cujus involucrum in duas ſeparavi lamellas.

Not. Haſce lamellas inter ſe convenire, nec proprium quid

habere, niſi quod exterior interiore craſſior ſit. Vid. hoc objectum æri inciſum loco jamjam citato.

No. II. Oculi puerilis tranſverſim ſecti pars poſterior, in cujus cavitate videre licet tunicam reticularem, quæ hic undulata apparet, contra naturæ leges, quod & memini me olim obſervare. Hujus iconiſmum refert tabula ſupra citata fig. 19. Reſp. Epiſt.

Not. muſculos oculares varios ſitum naturalem retinuiſſe; præſertim rectos.

In eadem Phiala à capillo dependet Iris humana, quam olim æri incidi curavi. Quod autem eo tempore de hoc objecto ſcripſi, in explicatione fig. XVII, Epiſt. ſupracitatæ, hic recenſere non gravabor.

Circulus Iris, quæ membrana eſt per Corneam tranſparens, facie anteriore in ambitu cum Choroidea, poſteriore verò cum Ruyſchiana conjungitur, nec immeritò in duos circulos dividi poteſt, quorum major deſinit, ubi arteriolæ reflectuntur, vel ubi facie poſteriore fibræ, potius tendinoſæ fibræ proceſſus ligamenti Ciliaris terminantur, ſicuti fig. XVII. & XVIII. Tab. XVI. Reſp. Epiſt. Problem. videri poteſt. Alter circulus multis numeris minor ad pupillam deſinit. Circulus Iris major gaudet arteriolis innumerabilibus, quæ mirando reptatu per Iridem ſunt diſperſæ: ſicuti fig. dictæ indigitant. ubi autem ad circulum minorem pervenerunt, reflectuntur, è quibus reflexionibus ramuli oriuntur novi & minores, qui eodem quoque modo reflectuntur ad confinium pupillæ; forte, ut ſanguis à motu rapidiori inhibeatur, & minus extravaſari poſſit, ab externa vi, vel alia cauſa in iis, qui plethorici ſunt.

No. 3. Pueri oculus tranſverſim ſectus, ut Ruyſchiana, Choroidea &c. in conſpectum venirent. In hoc objecto Retina in totum non eſt conſervata. viſibilis tamen portio ſuperſtes remanſit in inferiore parte, ubi arteriolæ repletæ exiſtentiam ejus demonſtrant.

Portio dicti oculi fundo Phialæ proxima, uvea & cornea eſt: harum poſterior facies hic in conſpectum venit, ſc. ligamentum Ciliare, & proceſſus Ciliaris, cum ſuis tendinoſis fibris.

No. IV. Cornea Tunica cum annexis admata, Choroidea, Ruyſchiana, Ligamento Ciliari, ejuſdemque proceſſu, &c.

Vi-

Vide ulteriora in expl. Tab. 1. Fig. 4. hujus Theſ. 2.

No. V. Infantis caput in liquore conſervatum, & tam vivido colore præditum, abſque fuco aut pigmento, ut viventis caput repræſentet; illudque à multis annis ita conſervatum eſt.

Not. 1. Cranii parte ſuperiore ablata, cerebroque exempto, videnda ſeſe exhibent decem nervorum paria, Infundibulum, rubicundo colore præditum, idque propter repletionem vaſculorum cereâ materiâ rubrâ.

2. Septum, quo cerebrum à cerebello à latere ſeparatur, ceu falx tranſverſalis (ſi ita loqui liceat) diſtincte hic quoque cernitur.

3. Orbitæ oculorum dura matre ex parte viduatæ, dilutiore rubedine ſunt imbutæ, à vaſorum repletione.

4. Labium ſuperius unius ligamenti ope maxillæ ſuperiori connaſcitur quidem in homine, hic verò duplex ligamentum occurrit.

No. VI. Phiala continens veſicæ muliebris Utero gerentis portionem, quæ tempore geſtationis intolerabili cruciatu, & continuo mingendi deſiderio vexata, tandem ultimum diem obiit. Cadavere à me aperto, fœtuque quadrimeſtri exempto, inveni Veſicam purulentam atque corruptam. Quod autem conſideratione dignum eſſe cenſeo, hoc erat: Omnes veſicæ fibræ ſtipatæ erant calculoſâ ſubſtantiâ, in forma arenularum. Vid. Tab. 2. Fig. 2. hujus ſecundi Theſauri & objectum ipſum domi meæ.

No. VII. Phiala, liquore limpido referta, in qua tria objecta, quorum primum à capillo dependens, portio eſt oculi humani, in qua diſtincte cernere licet differentiam inter Ruyſchianam, & Choroideam: præterea Choroideæ ſuperficies exterior obſita eſt pigmento nigro, cum contrà illud utplurimum cernatur in ſuperficie interiore Ruyſchianæ; præterea per Choroideæ ſuperficiem exteriorem viſuntur diſperſi Nervi Ciliares.

In fundo hujus Phialæ cætera duo conſpiciuntur objecta, quorum primum oculus humanus eſt, tali modo ſectus, ut ea portione Scleroticæ, quæ anterior eſt, & cornea dicitur, abſciſſa, in conſpectum veniant humor Cryſtallinus & Citreus, idque in ſitu naturali. Notandum interim humores dictos contra naturæ leges, limpiditatem amiſiſſe, majoremque duritiem acquiſiviſſe, idque à liquore noſtro.

Digitized by Google

Præterea cernere quoque licet pigmenti nigri reſiduum, à Ruyſchiana Tunica, ut & ligamento Ciliari avulſum, dictis humoribus circulariter, & ſtriatim cohærere. Hujus ſtriæ latiores in homine, quam in quadrupedibus, id quod non videntur obſervaſſe Scriptores, qui oculos vitulorum pro humanis æri curarunt incidi.

Tertium objectum in fundo hujus Phialæ, Cornea eſt, in cujus facie interiore conſpiciuntur

Ligamentum Ciliare, cum ejuſdem proceſſu, nec non circulus minor, in quem deſinunt tendines proceſſus ciliaris, pupillam dilatantes, nec non fibræ circulares, pupillam conſtringentes. Vid. Tab. 1. Theſaur. 2. fig. 4. 5. & 7.

No. VIII. Membrana Retina oculi è puero defumpta, & liquori limpido innatans.

Not. 1. Arteriolæ cerea materia ſunt repletæ, unde Retina rubicunda apparet, eſtque adeo tenuis, ut telam aranearum tenuitate variis in locis ſuperet.

2. In dicta Retina nihil medulloſi apparet: omnia vaſculoſa. an verò medulloſum ſit abſterſum in hoc objecto nec ne, affirmare non auſim. mirum autem viſu horum vaſculorum extrema tam eſſe ſubtilia, nec cavitate diſtituta, ut tomentoſa videantur, cereâ materiâ tamen referta, quâ ſine, oculorum, quamvis armatorum, aciem facile aufugerent. Vide fuſiorem de hac re explicationem Reſp. Pr. 13. Tab. 16. Fig. 7, ut & 16.

N°. IX. Phiala continens os Petroſum cum ſuis canalibus ſemicircularibus, ut & cochlea, à latere aperta, ut tenue ſeptum oſſeum, ſeu lamina oſſea non ſolum, verum etiam tenella membranula, cochleæ cavitatem, & ſeptum oſſeum ſuccingens, vaſculiſque ſanguifluis ditata, conſpici poſſint; ſuntque dicta vaſcula artificioſe repleta cerâ rubrâ.

N. X. Oculus humanus tranſverſim diſſectus, in quo ligamentum Ciliare ob vaſculorum repletionem rubicundum apparet. proceſſus verò ejus cinerei coloris eſt, utpote vaſculis non repletis.

In poſteriore parte hujuſce Phialæ in conſpectum venit poſterior Scleroticæ portio, cum Ruyſchiana rubicundiſſima.

No. XI. Oculus humanus tranſverſim diſſectus, ut Ruyſchiana videri poſſit; in eo quoque Ligamentum Ciliare, naturali pigmento nigro obſitum, apparet.

No-

Digitized by Google

Notandum quoque, quod visu dignum, arteriolas, cerea materia refertas, luculenter hic posse conspici, per eam partem superficiei interioris corneæ, quæ pupilla audit, quæ arteriolæ in pupilla hominis perfectè sani, nunquam in conspectum veniunt; tamen adesse jam constat, imò forte nunquam sese videndas exhibuissent, nisi hoc nostro artificio detexissem.

2. Arterias nervum opticum comitantes serpentino reptatu incedere, in hoc & aliis objectis, hic quoque videre licet.

3. Molles nervi oculares, nervo optico cohærentes; ut & Retina è fundo oculi emergens, nullaque substantia medullosa obsita, hic videri possunt. an sic à natura?

N°. XII. Phiala in liquore continens portionem reflexam Scleroticæ è corpore humano, cum nervo optico, ut Ruyschiana & Choroidea oculos nostros incurrerent.

Not. E medio Scleroticæ portio Retinæ emergit subtilissima.

N°. XIII. Oculus humanus transversim sectus, ut interiora pateant.

N°. XIV. Pueri caput liquori limpido innatans, cujus color viventis similis est, oculisque clausis, dormientis caput repræsentat.

Not. 1. Superior cranii pars, nec non cerebrum ablata sunt, remanentibus arteriis per cerebrum dispersis.

2. Arteriolæ, quibus integumentum membranaceum, nervum opticum investiens, superbit, in utroque latere conspici possunt, nec non reliquiæ nervorum olfactoriorum.

3. Reliquiæ falcis, cristæ Galli adhuc connatæ, sunt in hoc objecto visibiles.

4. Ea duræ matris portio, quæ tenacissime cohæret superiori parti orbitarum oculorum, innumeris arteriolis scatet.

5. Quo ritu arteriolæ perambulent piam matrem, ad nervorum opticorum exortum, hic cerni potest.

N°. XV. Oculus humanus liquori limpido innatans, qui ita præparatus est, ut Iris in conspectum sese daret.

Not. 1. Quantumvis arteriolæ, per Iridem dispersæ repletæ sint, minus tamen conspicuæ hic sunt, quam quidem in facie ejus posteriore, quæ ligamentum Ciliare nuncupatur.

2. Nervi & Arteriolæ, nervum opticum comitantes, luculenter hic visuntur; nec non duo ex nervulis (Ciliaribus à me dictis,) admodum conspicui, idque propter arteriarum repletionem cerâ rubrâ.

No. XVI. Oculi infantis pars poſtica, in qua Ruiſchiana rubicundiſſima apparet: præterea ex oculi medio portio Retinæ erumpit.

No. XVII. Portio aſperæ arteriæ humanæ, liquori innatans, ut ita dictæ glandulæ in conſpectum venirent, quæ ſunt numeroſiſſimæ, & diſperſæ per interiorem ſuperficiem aſperæ arteriæ, ad ejus lubrificationem deſtinatæ.

ASSER Tertius.

No. I. Fœtus humani immaturi hepar excarne, ut vulgò loquuntur, id eſt, ut ego loquor, hepar omnibus ſuis extremitatibus ſucceſſis, quæ glandulæ aliis perperam audiunt, deſtitutum, ut vaſorum reptatus, numerus, &c. accurate videri queant.

Quanta ſit differentia inter veram dictorum vaſorum exiſtentiam, & figuras, ab autoribus depictas, hic cernere licet.

In jecinoribus, carne privandis, aſſolent unguibus, cultro ligneo, aliiſve inſtrumentis ita dictam carnem auferre, unde vaſa longiora evadebant. tandem extremitates, non omnes, quod impoſſibile eſt, acicularum cuſpide pungebant, aſſeri affigebant, & ſic exſiccabant, unde formam, à naturali plane diverſam, acquirebant. hiſce ita peractis, pictoribus tradebant, è quorum manibus figuræ ſculptori exhibebantur, unde innumera figmenta nobis obtruſa ſunt.

A plurimis annis, in perſcrutandis jecinoribus, & cæteris viſceribus animum ſummopere defatigavi; ſæpius ab aquæ frigore ſenſum amiſerant digiti manuum, nunquam autem rem acu tangere potui; paucis autem abhinc annis methodum inveni, qua vaſa ſanguinea liberentur ab eo, quod viſui impedimento eſt, ne rectè videri queant vaſa: idque ſine ulla adhibita vi, unde ramuli numero haud diminuuntur, neque longiores fiunt juſtò; id quod de vulgari præparatione dici non poteſt.

Not. 1. Vena portæ pluribus gaudet ramulis minoribus, quam vena cava, imò ſtipatur vena portæ ramulis minoribus, id quod conſideratione dignum eſſe cenſeo, imò exiſtimo vaſorum ſanguineorum œconomiam & functiones nondum ſatis nobis eſſe notas. Noli autem B. Lector credere, me hic figmenta proponere. ſi me convenire digneris, videbis me vera dicere. Paradoxum quidem videtur, quod dicitur vena portæ pluribus inſtructa eſſe ramulis, quam vena cava: veritati tamen

Digitized by Google

men conſonum eſt. Vide Theſ. 2. Tab. 4. Fig. 1, 3, 4.

Ex hac hypotheſi plures quidem ſpeculationes proferre poſſem, quas hic tamen non movebo. brevitati enim ſtudeo, ut ante obitum, ſi Deo Ter opt. max. placuerit, omnes Theſauros deſcribere poſſim.

2. Cum impoſſibile mihi fuerit, majores ramos venæ cavæ & portæ propriis ſuis locis detinere, cum in liquore detineantur; hinc factum, ut venæ cavæ trunci & rami à portæ ramis receſſerint; & ſic vena cava hujus Phialæ fundo proxima facta ſit.

N°. II. Phiala, liquore referta, duo continet objecta, quorum primum & ſuperius, à capillo dependens, oculus eſt humanus, omnibus muſculis privatus, auràque repletus, ut vera ejus forma rotunda appareat.

Quod nervus opticus duobus involucris ſit præditus, hic conſtat.

Alterum objectum ſunt duæ palpebræ humanæ cum notabili portione cutis faciei.

In limbo utriuſque palpebræ evidenter hic apparet non ſolum utrumque punctum lachrymale, verum etiam oſcula ductuum, humori tranſitum præbentia.

N°. III. Oculus humanus liquori innatans, cujus muſculi ſunt ſeparati, reſervatis nervis.

N°. IV. Stomachus humanus ita inverſus, ut ſuperficies interior jam ſit facta exterior. In eo non ſolum innumeri occurrunt pori viſibiles, quemadmodum hic delineandos curavi Tab. 5. Fig. 2. verum etiam antequam ſtomachus in os inferius exeat, alia Phænomena mihi patefacta ſunt, ſc. innumeræ & minutiſſimæ celluloſæ intercapedines quadrangulares, diverſæ magnitudinis, quæ analogiam habent cum iſtis, quæ reperiuntur in ſtomacho vitulino, & quidem ea parte, quæ Belgice audit *de Kraag*: ſunt tamen longe majores, quam in ſtomacho humano. Vide Expl. Tab. V. fig. 4. &*

Dixerit forſan aliquis, cui uſui hæ ſunt deſtinatæ? Reſp quamdiu nobis vera partium conſtitutio latet, tam diu quoque perverſe judicabimus de earum uſu vero. Ego autem totus in eo ſum, & omnes nervos intendo, ut quantum in me eſt, veram conſtitutionem perſcrutet, exſpectans ut alii circa uſum idem ſint facturi. difficile enim mihi jam utrique negotio incumbere.

Quo-

Quomodo ſeſe etiam habeant ſtomachi plicæ interiores, hic quoque videre eſt.

In eadem Phiala conſpicitur quoque exigua portio ſtomachi ovini fœtus, in qua dictæ quadrangulares intercapedines cellulosæ viſuntur.

N°. V. Phiala, in qua continetur brachium infantis, cujus manus comprehendit veſicam humanam inverſam.

Not. 1. Brachium & manus vivido colore prædita ſunt, cutis abſque rugis præternaturalibus: Veſica autem deſumpta eſt è corpore defuncti, calculo laborantis, unde Veſica admodum incraſſata.

2. Veſica dicta ita inverſa ut ſuperficies interior jam ſit facta exterior, ut videri poſſent ramoſæ excreſcentiæ præternaturales tunicæ interioris Veſicæ, quæ aliquando occurrunt, & in hoc objecto conſideratione dignæ ſunt, uti Tab. VI. Fig. 1. in hoc Theſauro 2. denotat.

In aliis objectis non rarò longiores quoque reperiuntur. Inter haſce ramoſas excreſcentias, à calculi attritione productas, calculi aliquando latitant, quemadmodum Pilæ luſoriæ, nuces, &c. inter plantas gramineas. hinc non rarò contingit, in calculi extractione, ut lithotomus non ſolum calculum, verum etiam dictas ramoſas excreſcentias forcipe arripiat, unde lethalia ſymptomata ſæpe ſuboriuntur; & hoc demum eſt, quod calculus dicitur adhæſiſſe Veſicæ; cum poſt extractionem calculi aliquid carnoſi reperitur in forcipis cavitate. Rariſſime enim, ſi unquam, calculus connaſcitur Veſicæ. Interim quoque vix eſt ut credam, calculum poſt fata alicujus olim fuiſſe inventum (uti nonnulli perhibent) inter Tunicas Veſicæ, niſi à prægreſſa ulceratione, aut læſione Veſicæ, aut ureterum prope Veſicam.

3. Craſſities hujus Veſicæ excedit minimi digiti humani craſſitiem.

4. Ornamentum fimbriaceum, quo ornatur dictum brachium, inſervit primò, ut brachii vulnus ab amputatione productum, tegatur, 2. ut viſui gratiam conciliet.

N°. VI. Fœtus ſeptimeſtris, aut inter ſextum & ſeptimum menſem natus, hydrocephalus, cujus caput mole ſuperat truncum & artus. huic quoque adſtant quinque Phialæ inauditum quid continentes: ita ut hiſtoriam breviter recenſere mihi animus ſit. Honeſta quædam matrona, adhuc ſuperſtes, & Amſtelodami pancrati-

ticè vivens, ante aliquot annos in partu verſabatur. mulieres adſtantes me vocari juſſerunt, quandoquidem ex voto partus haud ſuccedebat; verum ante meum adventum pepererat dictum hydrocephalum. obſtetrix autem, placenta extracta, percipiebat uterum adhuc onuſtum, extraxitque, me præſente, iteratis vicibus maſſam quandam heterogeneam, quinis in Phialis à me conſervatam, fibroſam, celluloſam, mollem, duram, imo ſpongioſam, è qua ſequentia emergunt.

Phiala 1. N°. VII. notata continet portionem notabilem ſupradictæ ſubſtantiæ heterogeneæ, è qua emergit integrum crus cum extremo pede fœtus duorum triumve menſium, ſine corpore viſibili. circa cruris exortum ex dicta ſubſtantia alter pes eruptus cernitur, ſine viſibili crure. ſi parumper invertatur Phiala, ibi denuo conſpiciuntur in dicta ſubſtantia fœtus ejuſdem fere ætatis cubitus & radius, à quibus caro, eo tempore admodum mollis & friabilis, receſſit, ab inordinata & rudiori tractatione, antequam mihi tradere volebant conſanguinei.

Sub dicto pede unus emergit digitus abſque viſibili manu. huncce locum aculeo notavi, ut citius in conſpectum veniret. E regione dictorum reperiuntur duo pedes extremi ſine tibiis aut femoribus; cætera autem adeo ſunt confuſa, ut nihil certi determinari poſſit. Vid. Tab. 3. Fig. 3. Theſ. 2.

In ſecunda Phiala N°. VIII. notata, cernitur quoque magna portio dictæ ſubſtantiæ heterogeneæ, in cujus faſtigio os femoris carne & perioſtio orbatum, ſitum tranſverſum occupat, genu autem cartilagineum ſpina indigitavi. ſub dicto genu alterum quoque cernitur genu, ſub quo unicus tantum digitus pedis exeritur; quinimò ſub hiſce omnibus varia membra ſc. pedes, manuſque, plus minusve perfecta, viſui occurrunt. Vid. Tab. 3. Fig. 1. Theſ. 2.

In Phiala Tertia N°, IX. Major moles dictæ ſubſtantiæ conſervatur. in ea ſequentia luſtrare licet.

Ex infima hujus ſubſtantiæ parte exeruntur duo crura malè conformata, quibus aſſociatur quoque brachium, eodem loco emerſum. In hiſce membris Tibiæ maxime ſunt incurvatæ.

Dicta membra oriuntur ex particula rotunda dictæ ſubſtantiæ, abdomini exiguo analoga, in ſuo medio inſtructa particula propendente, loco penis.

Phiala nonnihil inversa, in conspectum venit pes sine visibili tibia. Vid. Tab. 3. Fig. 2.

Phiala quarta N°. X. portionem insignem supradictæ substantiæ retinet, è cujus fundo clunis oritur cum integro crure, sc. Femore, Tibia, & pede extremo. per horum superficiem repunt tendines musculorum visibiles, substantia carnosa abolitâ.

Dictus pes videtur exarticulatus, inferiores enim epiphyses ossis Tibiæ & femoris proprium non occupant locum. An à mala conformatione in utero prognata, an secus, affirmare nequeo.

Supra dictum clunem, situ transverso, reperitur alterum os tibiæ, cum annexo osse suræ, quæ musculosa substantia orbata, nuda cernuntur.

Supra dicta ossa emergit quoque ex dicta mole pes extremus, qui nullum commercium habere videtur cum mox citatis ossibus.

Phiala dicta non nihil inversa videnda sese exhibent rudimenta duarum manuum, quarum singulæ habent tres digitos minus perfectos, unguiculis quamvis instructos. vid. Tab. 3. Fig. 5.

In Phiala quinta, N°. XI. notata, continetur portio ejusdem substantiæ, in qua nulli artus visibiles reperiuntur perfecti.

Not. quoque sunt sequentia. 1. Quod omnia supra citata membra videantur esse trium fere hebdomadarum.

2. Nusquam videri potest caput perfectum, quamvis corpuscula intermixta reperiantur rotunda, capitula mentientia.

3. Ossa supra memorata, jamjam in lucem edita, erant carne molli investita: rudiores autem manus fricando annihilarunt carnem variis locis, antequam mihi traderentur.

4. Quod hic latus campus nobis occurrat differendi, verum illud extra scopum meum hoc esset, qui, ut supradictum, brevitati studeo. Hoc tantum in medium profero, me in ea esse opinione, quod eo temporis puncto, quo fuit facta gravida honesta illa matrona, plura ovula fuerunt simul tacta, aut fœcundata: unde confusio eorum subsecuta est, cum per ductum ovarium simul uterum intrarunt.

5. Not. quoque, priori matrimonio illam nunquam utero gessisse, & primum fuisse partum, de quo feci sermonem, hoc secundo matrimonio, in quo plures postea peperit liberos sanos.

N°.

Digitized by Google

N°. XII. Phiala, in qua Arteria ſplenica Vitulina, cerea materia rub. repleta, cujus ramuli in faſciculos exeunt ſuccoſos & ſolubiles.

Not. Faſciculos craſſiores eſſe in liene vitulino, quam in humano, & per conſequens conſpectiores; præterea, quia Lien vitulinus deſtituitur ramificationibus venoſis, ea propter faſciculi dicti luculentius in conſpectum veniunt. In homine verò ramuli venoſi vix omnes repleri poſſunt, unde fibroſi quid præ ſe ferunt, viſumque ſæpe decipiunt.

N°. XIII. Lien humanus liquori limpido quoque immerſus, ut omnia diſtinctius videri poſſint.

Not. 1. Simulac arteriam ſplenicam cera rubra infarciebam, plurimæ quoque venulæ replebantur, id quod ſæpiſſime, ſi non ſemper, contingit; unde factum ut plurimæ venulæ rubicundæ, aliæ autem griſeo colore ſint præditæ. hoc ſi quis non rectè animadvertat, facile perverſe judicet, venoſum genus, fibroſum eſſe, cum contra Lien humanus fibris ſit deſtitutus, quamtumvis vitulinus iis ſtipatus. Vid. Reſp. in Epiſt. Problem. 4.

2. Lienem humanum interne prorſus eſſe deſtitutum glandulis, & cellulis à nonnullis auctoribus deſcriptis, & depictis.

3. Inter dictæ arteriæ extremitates, variæ hic ſunt, quibus extremum ſuccoſum adhuc cohæret.

N°. XIV. Phiala, in qua pueri ſtomachus, cum annexa gula & omenti pariete anteriore, à fundo ſtomachi dependente.

Not. 1. Huncce ſtomachum naturali, & vivido colore, non ſolum eſſe præditum, verum etiam naturalem reſervaſſe formam, & magnitudinem.

2. Omnes arteriæ, per ſtomachi ſuperficiem exteriorem diſſeminatæ, viſui occurrunt. quæ autem fundum perambulant, maxima parte ſubitò quaſi finiri, & detruncari videntur, cum contra interiora petentes, potiores ramificationes ſuas diſtribuant per Tunicam nerveam, unde longe pluribus ſuperbit ramulis ſanguifluis nervea Tunica, quam carnea, aut communis, vel etiam villoſa; id quod notatu dignum eſſe cenſeo: imò judicandum videtur, arteriarum extremitates in hac tunica aliquid peragere, quod in cæteris tunicis ſtomachi non

Digitized by Google

fit. Tanta enim ſanguinis copiâ, quanta hic loci reperitur, non indiget dicta nervea tunica, ad ſui nutritionem, aut calefactionem. Ego exiſtimo in iſtis extremitatibus arterioſis ex contento elaborari, & ſegregari humorem ſeroſum, quo inteſtina humectantur; & ſic attribuo dictis extremitatibus arterioſis, quod alii peculiaribus corpuſculis rotundis, quæ glandulæ audiunt, attribuerunt: quæ ita dictæ glandulæ mihi nil aliud ſunt, quam dictæ Vaſculorum ſanguineorum extremitates ſuccoſæ, quaſi in globulos oblongorotundos, imò rotundos, & in faſciculos congeſtæ.

Ratio, quare hoc credere cepi, ſequens eſt. Cum cera rubrâ replerem arterias meſentericas, dicta materia propellebatur ulterius per ita dictas glandulas in inteſtinorum cavitatem; & hoc ſæpiſſime mihi contingit. Præterea inteſtinum duodenum inverſum, cujus arteriolæ erant repletæ, indidi liquori, poſt macerationem in Aq. ſimplici atque ita reperi dictas glandulas miliares inteſtini duodeni penicillorum modo eſſe diſpoſitas. De hoc objecto fuſius in ſubſequentibus Theſaurorum deſcriptionibus.

3. Nota Oeſophagum hujus ſtomachi ita eſſe præparatum, ut fibræ muſculoſæ & longitudinales, quarum ope œſophagus, ubi neceſſe eſt, abbreviatur, hic luculenter conſpici poſſint.

4. Quomodo nervi, per ſtomachum diſtributi, ad latera œſophagi deſcendant, hic ab uno latere videri poteſt.

5. Omentum myriadibus arteriolarum ſcatere hic conſtat; ad extremum enim uſque repletæ ſunt cera rubrâ. Quia autem hoc à nemine hactenus ita vidi ære expreſſum, operæ pretium eſſe duxi, hiſce Tabulis inſerere. Vid. Tab. 5. Fig. Theſ. 2.

6. Omentum in ſtatu ſano nullis foraminibus eſſe pertuſum, (quamvis contrarium velint, & in figuris ſuis expreſſerint nonnulli) liquido hic conſtat, in dicto, & cæteris à me conſervatis omentis. Monendum tamen, ſi ſuſpenſa manu haud tractetur omentum, facillime foraminoſum fieri.

N°. XV. Puerorum renes, in liquore limpido conſervati, quorum ſupremus à capillo dependens, naturali colore rubicundo perfuſus, ex parte ſeparatus eſt, à prima & exima tu-

tunica, adipoſa dicta, ut ſuperficies inæqualis in conſpectum veniret.

Hæc inæqualitas ſuperficiei in eâ ætate conſideranda eſt, ut puerorum & fœtuum renes videantur glandulæ conglomeratæ, id quod tamen locum habere non conſtat.

Dicta membrana adipoſa innumeras particulas adipoſas ſibi habet connexas, forma planas, rotundas, oblongo-rotundas, imo & angulares; & hoc diſtinctius videri poteſt in fœtu, quam in ætate provectiori. Prædictæ particulæ adipoſæ, ſunt propriè cellulæ adipoſæ, Malpigio dictæ, circa quas notandum, quamvis dicantur adipoſæ cellulæ, & revera adipoſæ ſint in vaccis, & ovibus, de homine tamen minus proprie dici, quandoquidem nullus adeps in toto corpore humano reperitur, & per conſequens inepta eſt diviſio, quam authores faciunt, ſcilicet in pinguedinem, proprie dictam, & adipem. Nam quod dicitur adeps circa renes, omentum, cor & meſenterium dictorum animalium, illud vera pinguedo eſt in corpore humano, propterea quod in homine non ſolum vivo, verum etiam in cadavere recenti, admodum mollis exiſtit, & haud ſolum ſub cute, verum etiam circa cor & cæteras dictas partes, à calore digitorum facile liqueſcens; imò niſi coërceretur in cellulis, diffluëret ſæpe in corpore vivo, à motu nimio, æſtate excitato. In equis quoque nullus adeps, ſed mollis pinguedo, unde eorum viſcera obeſiora facta, à nimio calore & corporis agitatione ſæpiſſime pinguedinem effundunt in cavitatem abdominis, præſertim ubi cellulæ juſtò tenuiores ſunt.

Dixi ſuperius pinguedinem humanam admodum eſſe mollem, non ſolum in corpore vivo, verum etiam recens denato, quia experientia edoctus ſum, pinguedinem humanam in adipem non rarò degenerare, in cadaveribus obeſioribus, viginti & plures annos poſt humationem. In ea degeneratione, in tumulis facta, non ſolum indureſcit pinguedo, verum etiam color ejus fit niveus. Conſiderandum etiam, in omnibus cadaveribus ejuſmodi mutationes haud eſſe obvias; ſed in iis, quæ ſepulta ſunt loco humidiori, & profundiſſimo.

In fundo hujus Phialæ viſuntur renes puerorum, ſaturatiore rubedine perfuſi, quia vaſa ſanguinea in totum ſunt repleta.

N°. XVI. Phiala in liquore continens Pueri Veſicam urinariam, cum poſtica parte penis, ut & proſtatis.

Not. 1. Dictam penis portionem, à ſeta dependentem, naturalem ſitum, figuram, incurvationem ſub oſſibus pubis, ut & craſſitiem, reſervaſſe.

2. Utrumque corpus nerveo ſpongioſum majus, ut & minus, cereâ materiâ eſſe repletum.

3. Septum nerveum, corporibus duobus majoribus interſitum, accurate videri poteſt in hoc ſubjecto, ſicuti & proſtatæ, ſub oſſibus pubis protuberantes.

4. Ureter unius lateris gaudet arteriolis variis, nec non nervis, ſecundum longitudinem proſerpentibus.

N°. XVII. Phiala, in cujus liquore innatat Vena portæ vitulina, artificioſiſſime repleta cera flavâ. Inter omnes præparationes, quas unquam feci, haud minimum hæc locum occupat. Ramuli enim minutiſſimi ſunt conſervati & repleti, qui tanto ſunt numero, ut tale quid nunquam viderim.

N°. XVIII. Puellæ pudendum, naturali colore præditum, & ita conſervatum, ut jamjam à corpore videatur ſeparatum, aut exciſum.

Not. 1. Inter nymphas, ſub meatu urinario, Membrana hymen luculentiſſime videri poteſt.

2. Supra meatum urinarium, caput clitoridis cum ejuſdem præputio conſpiciuntur.

3. Sub dicto pudendo exactiſſime videri poteſt, ubinam cutis perinæi finem faciat, & quaſi, in membranam degeneret rubicundam, & æqualem, cum contra cutis nonnihil aſperior apparcat.

ASSER Quartus.

N°. I. OCulus infantis cum portione exigua oſſis frontis.

Not. 1. Orbita ablata, ut muſculi oculares in naturali ſitu conſpici poſſint.

2. Quomodo nervus, ſupra dictos muſculos, & ulterius per foramen oſſi frontis inſculptum proſerpens, per pinguedinem, muſculum & cutem frontis diſtribuatur, hic oppidò quam bene videre licet.

3. Mu-

Digitized by Google

3. Muſculi naturali colore ſunt imbuti.

4. Phialà nonnihil inverſà, conſpiciendas ſeſe exhibent oculorum Tunicæ Sclerotica, Choroidea, Ruyſchiana & Retina.

N°. II. Placentæ uterinæ humanæ portio, materià cereâ repleta.

Not. 1. Placentam nullis glandulis eſſe inſtructam, ſicuti authores autumant, hic luculenter apparet, luculenter inquam, quandoquidem objectum tali moda præparatum eſt, ut nemo hoc viſô, poſthac de veritate ſtructuræ dubitare poſſit; nihil enim placentæ ademi, nec digitis fricavi, ſolummodò cera flava replevi vaſa tanta cum dexteritate, ut ne minimus quidem ramulus intactus ſit relictus.

2. Nuſquam offendi vaſorum ſanguineorum extrema, quæ tantam analogiam habent cum iis, quæ conſtituunt corticalem cerebri ſubſtantiam, quantam placentæ uterinæ vaſa.

3. Nullum reperi viſcus, (licet conſtituatur etiam ex vaſis, prout Lien &c.) cujus ramificationes minores adeò ſint copioſæ, quam in placenta uterina. Vid. Tab. VI. Theſ. 2. Ramorum linealium, hepaticorum, Renalium, Placentæ uterinæ, &c. figuras repræſentantem.

Hiſce rite perſpectis facile erit judicare, vaſorum ſanguineorum extrema ſummopere inter ſe differre, neque fruſtra.

4. Vaſa ſanguinea, placentam uterinam conſtituentia, neutiquam uniri cum vaſis ſanguineis uterinis, in ſequenti Theſauro tertio oſtendere decrevi, additis nonullis, quæ ab aliis ſunt neglecta.

N°. III. Placentæ uterinæ portio, cujus vaſa ſanguinea, placentam conficientia, repleta ſunt cereâ materià, dilutiore rubedine perfuſa.

Dictum objectum, ut & antecedens, liquori limpido innatat, quo ſine non tam accurate in oculos incurreret.

N°. IV. Portio Arteriæ ſplenicæ vitulinæ, cerea materia rubra impletæ. Hujus extremitates penicilla detrita repræſentant, id quod nec in placenta uterina, nec in corticali cerebri ſubſtantia locum habere, comperi.

N°. V. Ejuſdem hepatis hydropici, (de quo mentio facta Theſaur. 1. fol. 34. & 35.) Portio lateralis, in qua etiam de-

demonſtratur, omnia Vaſa ſanguinea, nullo ramulo excepto, degeneraſſe in hydatides. Vid. Tab. 2. Fig. 3.

Notandum quoque membranam hancce hepar inveſtientem, valde eſſe incraſſatam; & ſubſtantiam hepatis à latere læſo viſam, ſpongiam ſucco quodam repletam repræſentare.

N°. VI. Phiala continens portionem epidermidis infantis, in cujus ſuperficie interiore ſuperſtites conſpiciuntur papillarum cutanearum extremitates minutiſſimæ, cuticulam, ut opinor, conſtituentes. ego enim ſtatuo, cuticulam nil aliud eſſe, quam efflorescentiam extremitatum papillarum cutanearum; quæ extremitates ſenſu exquiſito quo aliquantò profundius ſunt præditæ, deſtituuntur, & ſic quoque dicitur epidermis non ſentire, & nos nullo dolore afficere, ſi lædatur. ſentit tamen ſuo modo.

A multis ſeculis quidem pro certiſſimò dictum fuit, epidermidem eſſe conſtitutam ab humoribus excrementitiis, & inutilibus, frigoris ambientis ope condenſatam, ſicuti in pulte frigefacta videmus fieri: ſed embryones & fœtus in utero materno frigus externum non patiuntur, & tamen expidermide haud deſtituuntur; & ſic corruit eorum hypotheſis.

N°. VII. Phiala portionem arteriarum, per medullarem cerebri ſubſantiam diſſeminatarum, continet, idque ex infante. Inter haſce arterias, variis in locis reperiuntur quæ extrema parte ſua proprie ſunt vera corticalis cerebri ſubſtantiæ vaſcula.

N°. VIII. Hominis proceſſus vermiformis inteſtini cœci, ſecundum longitudinem apertus, & liquori immerſus, ut glandularum ſpuriarum numerus clare videri poſſet; & ſic apparet, dictum proceſſum magnam habere analogiam cum proceſſu vermiformi leporis, quamvis tantam non habeat capacitatem; utriuſque enim proceſſus tot habet glandulas, ut ſibi invicem accumbant, nullo fere relicto ſpatio inani. Dictæ glandulæ adeò molles ſunt, ut ſuſpenſa manu proceſſus tractandus ſit, alioquin glandulæ evaneſcunt, aut ſaltem numerus earum diminuitur.

N°. IX. Phiala cryſtallina ſicca, in qua à capillo dependet ſceleton Aviculæ Indiæ occidentalis, tam exiguæ, ut dubitem, an minor unquam ſit reperta; aviculæ autem nomen apud Luſitanos eſt Pegafrol. Ejus oſſicula admodum ſunt ſubtilia, filumque variis in locis tenuitate ſuperantia. N°.

Digitized by Google

N°. X. Phiala, in qua portio membranæ Chorii, cui aliquot cotyledones adhærent, ſuntque ex ove.

Not. 1. Dictæ cotyledones nil aliud ſunt quam placentulæ uterinæ, quibus chorium ovinum ſcatet.

2. Nullas hic quoque reperiri glandulas, certum eſt.

N°. XI. Membrana cornea humana, qua facie poſtica viſa, demonſtratur, quomodo in corpore vivo Ligamentum ciliare, ut & ejus proceſſus recedere valeant à pupilla; ut & quomodò denuò ad eam queant accedere: quem in finem liquori limpido innatant, quemadmodum in corpore vivo.

Not. Præterea, hic poſſe conſpici circulum minorem, pupillæ proximum, in quem deſinunt tendinoſæ fibræ proceſſus ligamenti ciliaris; eſtque idem circulus, quem præditum eſſe exiſtimo fibris orbicularibus, ad pupillam conſtringendam & anguſtandam. Hæc omnia innumeris prædita eſſe vaſculis ſanguineis hic videre licet.

N°. XII. Phiala in liquore conſervans palati partem mollem, ſeu integumentum infantis, per cujus ſuperficiem linguam reſpicientem diſtincte viſuntur non ſolum glandularum palatinarum oſcula, mucum quoque eructantia, verum etiam Papillæ palatinæ protuberantes, & guſtui deſtinatæ, ſuntque arenâ multis numeris minores. Præterea conſpiciuntur rugæ aſperæ tranſverſales, ſeu juga palati.

N°. XIII. Teſtudinis Lingua, cujus area ſtipatur papillis innumerabilibus, linguæ bovinæ ſimilibus, utpote longis, & mucronatis, pelliculâ epidermidis vicaria obductis.

N°. XIV. Pueri oculus à reta dependens, cujus Sclerotica nonnihil inverſa, ut Choroidea, arteriolis ſtipata, videri poſſit.

Not. 1. Tunica retina, arteriolis repleta, in oculos incurrit, ſi Phiala paululum inclinetur.

2. Quo pacto arteriolæ per Iridem diſſeminentur, cerni hic poteſt.

N°. XV. Fœtus Balænæ hepar excarne, uti vulgò loquuntur.

Not. 1. Dictus fœtus erat longitudine unius fere ulnæ.

2. In Hepate nullæ glandulæ ſunt repertæ.

3. Vaſa ſanguinea maxima ex parte hepar conſtituentia accurate hic luſtrari poſſunt, præſertim eorum extrema.

N°. XVI. Oculus pueri in fundo Phialæ poſitus, & ita præ-

Digitized by Google

paratus, ut Sclerotica ademptâ, in conſpectum veniat Choroidea, eâque laceratâ, videri quoque poſſint Retina, & Iris, cum earum arteriolis repletis. Notandum per ſuperficiem tunicæ extimæ, nervum opticum inveſtientis, arteriolas numeroſas, ut & nervos ſerpentino reptatu decurrere. Dicti nervi ramos emittunt ad Ligamentum ciliare.

N°. XVII. Phiala liquore referta, in qua à ſetis dependent duo objecta, quorum primum & ſuperius, Os petroſum eſt, ita præparatum, ut capſæ cavitate aperta, cerni poſſint in ſuo ſitu naturali malleolus & incus, perioſtio obducta.

Not. 1. Perioſtium dictorum oſſiculorum copioſis gaudet vaſculis ſanguiferis refertis.

2. Incus cum ſuo muſculo tenuiſſimo hic conſpici quoque poteſt.

3. Per membranam Tympani laceram diſſeminantur hic vaſcula ſanguinea innumera repleta. Vid. horum fig. in Reſp. Epiſt. Probl. 8. ad Exp. Virum Grætz.

Alterum objectum auricula eſt, naturali colore ſuo prædita, ſine ullo fuco aut pigmento.

N°. XVIII, Placentæ uterinæ muliebris portio.

Not. 1. Vaſa ſanguinea, placentam conſtituentia, tota replevi cerea materia rubra, ut ſi quid præter vaſa ſanguinea in placenta reperiretur, in conſpectum ſeſe daret; verum nil niſi vaſa ſanguinea reperi. A multis ſeculis pro certo habitum fuit, Placentam uniri utero per utriuſque vaſorum extremitates. reperiuntur quoque ad hoc uſque tempus haud infimi ſubſellii Anatomici, qui mordicus hoc defendere volunt. quid autem ſit hujus rei, facile expiſcari poterit, ſi quis hanc viam nobiſcum inſiſtere velit.

Repleveram eum in finem multoties vaſa ſanguinea, Placentam conſtituentia, cerea materiâ rubrâ, reperique placentam non ſolum amictam membranâ, ea facie, quæ fœtum ſpectat, & Chorion appellatur, verum etiam facie uterum ſpectante integumento membranæ analogo eſſe obductam, & firmiter extremitatibus vaſorum connatam.

Dicta ſubſtantia membranacea tenacitate carens, vix ac ne vix quidem, ſeparabilis eſt à placenta; videturque aliquatenus convenire, ratione ſubſtantiæ, cum Chorio membrana, (cujus continuatio eſſe videtur) quæ etiam in homine neutiquam tenax.

2.

Digitized by Google

2. Dictum integumentum visum haud fuisset, nisi præcessisset dicta repletio, unde placenta integra rubicunda apparebat, membranacea autem substantia albicans aut grisea sensui occurrebat, idque per integram superficiem placentæ, quæ utero connectitur.

3. Placenta molliter & suspensa manu tractanda, alioquin laceratur, ea scilicet facie quæ uterum respicit. Unde lacerata, quasi in varios globulos dividitur, & per consequens disrumpitur dicta membranacea substantia, unde minus observari potest.

4. Aliquoties observavi dictam substantiam membranaceam variis locis lapideam naturam induisse, fœtu bene constituto.

Hæc itaque expertus statuendum censeo, Vasa sanguinea uterina non immediate uniri cum Vasis placentam conficientibus, sed utriusque cohæsionem fieri mediante prædicta substantia membranacea.

Latus campus hic jam aperitur ad differendum, quomodò, hoc concesso, nutrimentum fœtui dicatum ex utero ad fœtum perveniat, per quas vias, ubinam præparetur & perficiatur &c.

Mihi autem consultum videtur, id jam præterire, ne ab instituto nimium digrediar, neque limites nimis extendam; scopus enim tantum est præparatorum meorum catologum exhibere. quid autem sit de fœtus nutrimento, quo præparetur loco, &c. ex sequentibus palam fiet.

No. XIX. Portio Tunicæ tertiæ seu interioris uteri ovini imprægnati, per quas myriades vasorum incognitorum disseminantur, in quibus nutrimentum, fœtui dicatum, præparatur. Suntque vermicularia à me dicta, propterea quod instar vermium reptatus repunt per integram tunicam intimam uteri Vid. Tab. VI. Fig. 6. Thes. 2.

Hæc autem vasa in conspectum meum venerunt, postquam Vasa sanguinea uterina cera rubra impleveram. hæc enim limpida occurrebant, illa verò rubra. In illis vermicularibus vasis alimentum confici existimo, non autem in ita dictis glandulis, quas hactenus nemo luculenter demonstrare potuit in utero.

Rogabit forsan aliquis; an vasa apta sint ad humorem peculiarem conficiendum. Resp. cum vasa seminalia semen confi-

cere valeant in teſticulis, ubi nullæ glandulæ; cum in hepate nullæ reperiantur glandulæ, & tamen hepar otioſum non ſit præparando humore bilioſo, non video, quare id non in utero fieri poſſit ab iſtis nove detectis vaſis.

Quò ex illis Vaſis ulterius progrediatur dictus humor, infra pluribus oſtendam.

N°. XX. Oculi humani Tunica Choroidea, & Ruyſchiana, ita præparata, ut utraque in conſpectum veniat. Quanta ſit differentia inter reptatum Vaſorum ſanguineorum utriuſque Tunicæ, hic videre licet. Notandum interim, faciem interiorem eſſe factam exteriorem, objectumque conſervatum eſſe in liquore, ut luculenter videri poſſet.

A S S E R Quintus.

N°. I. Vitulini oculi utraque palpebra.

Not. 1. Omnia oſcula ductuum excretoriorum, in limbis exiſtentia, in conſpectum veniunt: imò in illis hæret & protuberat humor viſcidus, à liquore noſtro, cui innatat, coagulatus.

2. E Glandula lachrymali prodeunt pili varii.

3. Puncta lachrymalia admodum capacia ſunt.

N°. II. Oculus humanus, cui annectuntur quinque muſculi oculares: ſextus autem deficit in hoc ſubjecto, ſuntque muſculi naturali colore præditi.

N°. III. Portio corticalis ſubſtantiæ cerebri liquori limpido innatans, ſine quo impoſſibile eſt veram ejus formam demonſtrare. Hic autem luculenter apparet, corticalem cerebri ſubſtantiam neutiquam eſſe glanduloſam, ſed vaſculoſam: quare vaſcula ſang., corticalem ſubſtantiam conſtituentia, cerâ rubrâ replevi. Huic variis quoque locis quidem adhæret ſubſtantia medulloſa, hæc autem nulla rubedine eſt perfuſa, à repletione dicta.

N°. IV. Tunicæ, per aſperam arteriam tuſſi rejectæ, quæ ſi non ſint portiones Tunicæ intimæ aſperæ arteriæ, analogiam ſaltem habent cum ea, utpote innumeris foraminibus pertuſæ & ſatis quoque tenaces. Puer octo annos circiter natus in tuſſim moleſtam incidens, cum febri continua, rejecit per vices varias particulas membranaceas, poroſas, ſatis tenaces & paucis

Digitized by Google

cis poſt diebus ſupremum diem obiit: hujus autem parentes cadaveris apertionem non admiſerunt, ita ut nil certi hac de re ſtatuere potuerim.

N°. V. Muris hepar, à ſeta dependens in Phiala, humore limpido, repleta.

Not. 1. In illo hepate reperti ſunt bini tumores exigui rotundi, magnitudine piſi vulgaris. Horum alterô apertô reperi dictum tumorem nil eſſe, niſi membranulam, continentem vermem ea latitudine, qua eſt ſtramen, album, magnitudine digiti, figurâ & formâ vulgaris lumbrici lati, articulati.

2. Dictus vermis in fundo Phialæ videri poteſt, ut & alter tumor nondum apertus.

N°. VI. Pueri uvula, cujus integumentum, epidermidi vicarium, ex parte ablatum eſt, ut fibrarum longitudinalium concentratio videri poſſit.

N°. VII. Pueri plexus Choroideus rubicundiſſimus, propter arteriolarum repletionem. In eo nullæ glandulæ viſibiles, quin imò videtur dictus plexus continuationem habere cum dictis arteriolis, aut arteriolæ videntur degenerare in plexum dictum: replendo enim arterias, plexus quoque repletur. De hiſce plura, ubi de glandulis conglomeratis agere decrevi. Fig. plex. videri poteſt Reſp. Epiſt. Probl. 12.

N°. VIII. Vaſa arterioſa, per Piam matrem diſperſa, ex infante.

N°. IX. Oculi humani utraque palpebra.

Not. 1. In angulo majori foramina lachrymalia hiantia, ut & oſcula Vaſculorum, exiguorum, in utriuſque limbo exiſtentium, conſpicua.

2. Glandulam lachrymalem multis oſculis præditam eſſe, hic conſtat.

N°. X. Fœtus humani Pulmo, cum annexo Corde, Thymo, portione pericardii, aſpera arteria, arteriæ magnæ trunco, tribus ramis ſurſum ſpectantibus.

Not. 1. Hæc omnia ſunt indurata, repleta, & extra liquorem conſervata.

2. Quomodo arteria magna cum arteria pulmonali conjungatur in fœtu humano, hic apparet.

3. Glandulæ Thyroideæ, ſub larynge ſitæ, hic conſervatæ ſunt.

Digitized by Google

4. Per pericardium Vasa sanguinea dispersa visuntur.

5. In latere dextro pulmo in tres lobos magnos est divisus, in sinistro verò duo tantum occurrunt lobi, id quod sæpissime observatur.

6. Corculum, lapidis instar duratum, proprium situm inter pulmonis lobos majores retinuit.

N°. XI. Ossicula brachii & extremæ manus, sceleti fœtus humani, trium circiter mensium, in liquore conservata, ut accurate videri possit vera eorum constitutio in ea ætate, id quod frustra expectandum in sceletis exsiccatis.

N°. XII. Æthiopis cuticula nigricans, in liquore conservata, in cujus superficie interiore, avulsæ reliquiæ papillarum cutanearum comparent.

N°. XIII. Portio corporis reticularis, supra cutim sita, idque ex Balæna.

Not. In ea foramina admodum esse capacia, corpusque reticulare valde crassum, in hoc animalium genere.

No. XIV. Phiala in liquore conservans infantis, octo præter propter menses nati, dentes molares aliquot, cum eorum contento molli.

N°. XV. Infantis ossicula auditus in liquore sita.

N°. XVI. Testiculus humanus dissolutus, id est ita præparatus, ut vascula, semen conficientia, à se invicem recesserint, ut eo distinctius videri possit, testiculorum constitutionem neutiquam esse glandulosam, sed vasculosam.

N°. XVII. Oculus humanus liquori innatans.

Not. 1. quod naturalem retinuerit formam rotundam.

2. Musculi ab oculo dependentes, naturali colore rubicundo præditi sunt.

3. Quomodò arteriæ & nervi perambulent superficiem nervi optici, sensui hic obviam fit.

4. De hocce oculo mentio facta in Respons. Epist. Probl. 13. ubi fol. 13. hæc leguntur verba: *Sub hac expansione tendinea videndam sese exhibet Tunica Sclerotica, quæ tertia est, & admodum dura, crassa, atque opaca. Hujusce pars anterior, Cornea audit, quæ pellucida, diaphana, & transparens est, veluti cornu politum, estque in aliquibus aliquantò convexior, non autem in omnibus. Per dictam Tunicam mihi videre videor plurima vascula nova, secundum longitudinem decur-*

currentia, quæ neque ſanguiflua, neque lymphatica eſſe reor, (quantumvis lymphaticorum æmula ſint) quia in totum cum iis non conveniunt. dixi, quod mihi videre videar, quia tanta in re haud libenter aliquid proferrem, niſi certiſſimus factus &c.

N°. XVIII. Portio Scleroticæ, cui adhærent muſculi oculares, ut & arteriæ, per muſculos diſſeminatæ.

A S S E R Sextus.

N°. I. PUeri ren biſſectus, ut interiora conſpici poſſint.

Not. 1. Aliquot ex papillis renalibus à me ſunt diſſectæ, nonnullæ quoque illibatæ, ut, quicquid in illis conſiderandum eſt, luſtrari poſſit.

2. Variis locis tubuli pelvis non ſolum, verum etiam ductus urinarii Bellini luculenter in conſpectum veniunt; circa quos conſideratu dignum cenſeo, quod omnes dicti ductus Bellini cereâ materiâ quoque ſunt repleti. Simul ac infarcirem arterias renales, (& hoc mihi jam ſemper contingit,) infarciebantur quoque ductus Bellini omnes, imò Tubuli renales, nec non pelvis ipſa; unde conjicere haud abſurdum eſt, ductus Bellinos, ſive urinarios, continuationes eſſe arteriarum renalium, ſive circa utriuſque extremum aut ſecus. Nemini autem arduum videbitur, quod dixi, me *conjicere* ductus Bellinos continuationes eſſe arteriarum renalium, modo conſideret, quod nemo hactenus inter arterias ſpermaticas, & vaſa ſemen conficientia, teſticuloſque conſtituentia, ullam glandulam demonſtrare valuerit, neque ullam glandulam interpoſitam eſſe inter ductus vermiculares ſupradictos, & arterias uterinas. Præterea corticalem cerebri ſubſtantiam ex meris vaſculis ſanguineis conſtare, luculenter demonſtrare valeo, cœlô ſerenô: ne dicam de hepatis & Lienis conſtituto vaſculoſo, non autem glanduloſo. Itaque hiſce bene conſideratis, haud arduum fore exiſtimavi, quod dixi, & dubitanter propoſui dictorum vaſorum continuationem. Interim omnes vires intendere animus eſt, donec hujuſce rei certior factus omne dubium ſuperem.

Dixerit forſan aliquis, Cl. Malpighium deſcripſiſſe ſuas glandulas renales, forma rotundas, imò & diaphanas, eaſque reperiri in dorſo renum, &c. Reſp. me non ignarum eſſe, paucas reperiri particulas rotundas, & diaphanas in rene vitu-

li-

lino, magnitudine ovulorum piſcium, microſcopio viſas; verum enimverò perpaucæ ſunt, reſpectu totius viſceris, eaſque nondum in dorſo, ſed in renis medio offendo. Utrum autem tales particulæ diaphanæ dicendæ ſint glandulæ, nec ne, anceps hæreo.

Ultimò conſiderandum vaſorum ſanguineorum renalium extrema, mirum in modum eſſe contorta, ſicuti Tab. 6. fig. 7. Theſ. 2. indicat, neque hoc fruſtraneum eſt, ſed potius exiſtimandum, ſegregationes, quinimo confectiones humorum in corpore noſtro, dependere à configuratione, ut & diverſitate ſubſtantiæ extremitatum Vaſorum, quæ, ut ſupra innui, conſideratione digna eſt. De hiſce fuſius in deſcriptione ſequentium Theſaurorum, ubi integros renes æri curabo incidi.

N₂. II. Hominis utraque palpebra, in quibus præter foramina, in limbis exiſtentia, ut & ea, quæ puncta lachrymalia audiunt, nova quædam apparentia viſui ſeſe offert; aſt nondum mihi ſatisfacere poſſum, quid ſibi velit.

N₀. III. Phiala oculum humanum continens, cujus arteriæ ſunt repletæ materia cerea: & ſic Sclerotică ademptă, conſpiciendam ſeſe exhibet Choroidea, exiguo foramine pertuſa, ut vitreus humor in conſpectum veniret, qui naturâ limpidus & tranſparens, in hoc objecto opacus & albidus apparet, idque à liquore, cui innatat.

Not. 1. Tunicæ Choroideæ Vaſculis arterioſis cera rubra repletis, luculenter ſeſe videndos exhibent nervi ciliares albicantes, & per ſuperficiem exteriorem Choroideæ reptantes.

2. Ruyſchiana hic non apparet, utpote Choroideâ non ſatis apertâ aut laceratâ.

3. Nervi & arteriæ, per ſuperficiem tunicæ exterioris nervi optici diſperſæ, videri hic quoque poſſunt.

N₀. IV. Phiala liquore referta, in qua nobis occurrit fœtus humani os petroſum, à ſeta dependens.

Not. 1. Dictum os in duas partes eſſe diviſum, ſc. in os petroſum, ſtricto nomine ita dictum, & in ſquamoſum. quicquid autem in ſingulis oſſibus incurrit in oculos, hic videri poteſt.

2. Oſſis petroſi capſa, (quæ pars interior eſt, nobiſque obvia pone membranam tympani) tenuiſſimâ membranâ eſt ſuccincta, quæ viſum noſtrum fugeret, niſi arteriolæ per eam diſſeminatæ, & cerea materia rubra repletæ, ejus exiſtentiam nobis manifeſtarent.

3.

Digitized by Google

3. Ossiculum, Stapes dictum, in situ naturali, sc. in foramine ovali hæret, estque obvelatum seu amictum membranulà tenuissimà, arteriolis quoque instructà.

4. Foramen rotundius in dicta capsa, quod viam præbet cochleæ, hic quoque non solum apparet, verum etiam membranula dicti foraminis limbum, ut & cochleæ cavitatem, nec non ejus septum osseum, investiens.

In altera ossis petrosi parte, sc. osse temporum, setæ quoque adhærente, sequentia lustrantur.

1. Membranam Tympani geminam esse apparet, præter involucrum extimum, quod in fœtu humano invenitur, & tympani membranæ cohæret.

2. Exteriorem tunicam sive lamellam separabilem esse ab interiore, quemadmodum in oculis, Ruyschiana à Choroidea.

3. In hoc objecto exigua portio lamellæ exterioris separata est ab interiore, in aliis autem objectis, postea describendis, maximam portionem separavi.

4. Pellicula exterior innumeris arteriolis repletis superbit, quibus interior hic destituitur, forsan quia non sunt repletæ.

5. Hancce membranulam Tympani nusquam hic foramine esse pertusam aut perforatam, sed ubique in ambitu ossi orbiculari connatam.

6. Quomodo Incus & Malleolus sibi invicem cohæreant, & quo ritu malleolus affigatur membranæ tympani, hic videri potest: suntque dicta ossicula perioslio quoque obducta, per quod arteriolæ visuntur dispersæ.

7. Quartum officulum auditus, stapedis parti superiori annexum, distinctissime hic lustrari potest, & quod magis est, arteriolæ repletæ conspici possunt, in membranula quartum ossiculum investiente.

N°. V. Portio maxillæ superioris ex infante, in qua luculenter videri potest, dentes pueriles, ante indurationem osseam aut lapideam, colore & substantià contare diversa. exterior enim albicat, sequens coloris est cartilaginei, tertia & intima, quæ cæteras copià superat, mollis, & plurimis sanguineis vasis prædita.

N°. VI. Portio funiculi umbilicalis Hippopotami cum annexa portione Chorii, innumeris globosis corpusculis referti; & ea æquant magnitudinem ciceris, lentis, & nonnulla capitis aciculæ majoris; qualem autem habeant usum, nondum expiscatus sum.

N°. VII Pueri portio Nasi, secundum longitudinem dissecti, ut septum narium ejusque involucra in conspectum venirent.

Not. Septô suis integumentis adhuc investitô, conspiciendum sese exhibet in utroque latere ductus peculiaris, per quem Mucus excernitur. In uno latere indidi setam, ut intuenti statim sese manifestaret. Sed de hoc alias plura.

N°. VIII. Infantis pia mater liquori innatans, adeoque tenera ac subtilis, ut vix præter vasa sanguinea aliquid membranosi appareat. Videtur enim fere ex meris Vasculis sanguineis constare, quæ ope alicujus substantiæ membranosæ suo continentur loco, ne inter se confundantur. Hoc demonstrari non potest, nisi arteriæ ad finem usque sint repletæ materiâ cereâ rubrâ. hoc enim facto, quicquid arteriosum, aut venosum rubedine perfusum est, & quod restat membranosum esse constat.

N°. IX. Phiala in cujus liquore duo conservantur objecta. horum primum & minus, duæ sunt palpebræ humanæ, quarum arteriæ sunt repletæ, unde rubedinem induerunt.

Alterum quoque duæ sunt palpebræ humanæ, quarum arteriæ haud repletæ sunt. In iis videre licet puncta lachrymalia, & in marginibus oscula notissima rivulorum, humori viscido & duro hic repleta.

N°. X. Phiala continens duos oculos humanos transversim sectos, in quorum cavitate luculenter lustrari potest Tunica retiformis, medullosâ substantiâ obsita. huic proximè adjacet Ruyschiana, pigmento nigro obducta.

N°. XI. Phiala, in qua duo objecta visuntur, quorum alterum, à capillo dependens, oculus est infantis, transversim sectus.

Not. 1. In Portione reticulari è fundo oculi emergente, notandum, Vascula sanguinea tota esse repleta ad extremitates usque, & hoc facto, dicta reticularis seu retiformis videtur constitutio ex vasculis sanguineis, quæ, per membranosum quid, suo loco detinentur: medullosum autem in hoc objecto vix perceptibile, in aliis autem satis evidens.

2. Arteriolæ Ruyschianæ Tunicæ hic sunt repletæ, & quam diversæ sint reptatu ab arteriis Choroideæ, hic cerni quoque potest.

3. Ligamentum Ciliare neutiquam musculorum munere fungi, sed vero ejus processum, satis evidens quoque est in hoc ob-

Digitized by Google

objecto. Vide quoque Tab. 1. Fig. 4. 5. & 7. Theſ. 2.

4. Ruyſchianam Tunicam pertingere ad finem ligamenti Ciliaris, oppidò quam bene hic cerni poteſt.

Alterum objectum in fundo Phialæ poſitum, poſterior oculi pars eſt, cujus arteriæ ita planè ſunt repletæ, ut tandem extravaſatio ſit facta, & hoc facile fit, ſi minus caute peragatur negotium illud.

N°. XII. Portio arteriæ ſplenicæ vitulinæ repletæ, cujus extremitates faſciculatim ſunt diſpoſitæ.

N°. XIII. Portio ſubſtantiæ corticalis cerebri humani, in qua luculenter demonſtrari poteſt, dictam ſubſtantiam nil eſſe, niſi congeriem extremitatum vaſculorum ſanguineorum. Eum in finem cera rubrâ replevi dictas extremitates, & liquori limpido indidi, ut à ſe invicem nonnihil recederent. niſi enim hoc ita fit, impoſſibile eſt veritatem hujus rei expiſcari. Vid. cætera ſuper hac re Reſp. in Epiſt. Probl. 12. ubi figuras addidi.

N°. XIV. Hominis utraque Tonſilla, cum interſita uvula. Quam celluloſæ ſint tonſillæ, quot & quantæ aperturæ, fauces ſpectantes, idque ſæpe in ſtatu ſano, hic videri poteſt.

Notandum interim haſce aperturas evidentius in conſpectum venire, in tonſillarum tumefactione, id quod Chirurgis, in Anatomia minus verſatis, ſæpiſſimè impoſuit, exiſtimantibus, cum viderent haſce aperturas, tonſillas eſſe exulceratas, cum contra dictæ aperturæ naturales ſint, eo tempore tantum magis hiantes.

N°. XV. Sclerotica humana reflexa, è cujus medio portio reticularis emergit.

N°. XVI. Oculi humani utraque palpebra, in quibus foramina aut oſcula in limbis exiſtentia, ut & puncta lachrymalia luſtrari poſſunt.

LOCULAMENTUM, *ſub dicto Theſauro ſecundo, continet Arcas aliquot quadrangulares ex ligno Cedrino confectas, quarum*

ARCA PRIMA

ſequentia continet.

N°. I. Portio eſt cutis infantis, cujus arteriis cera rubra repletis, rubedinem induit cutis.

Not. Vaſculorum dictorum extremitates reptatum habere diverſum à ſubjectis, jamjam indicandis.

Digitized by Google

N°. II. Præterea continetur in dicta arca, portio exterioris Tunicæ uteri vitulini, in qua visuntur arteriæ, cereâ materiâ rubra repletæ, quarum reptatus & numerus longe differunt à cutaneis.

N°. III. Portio Membranæ Chorii fœtus Vitulini, cujus arteriarum extremitates materiâ cereâ flavâ tam accurate repletæ, ut intuentium oculos alliciant.

N°. IV. Portio ejusdem membranæ, ramis majoribus instructa.

In ARCA Cedrina secunda reperiuntur sequentia.

Not. 1. Superior pars cranii fœtus humani integumentis omnibus ademptis, ut in conspectum veniret fontanella membranacea.

Not. 1. Dictam fontanellam scatere arteriolis repletis, quæ neutiquam conspici possunt, nisi præmissa repletione.

2. Fœtus humani ossa cranii conjungi membranarum ope, non autem per suturas, hic quoque cerni potest.

3. Dictas membranas esse pericranium & duram matrem, hic constat.

4. In infante vivo, dicta conjunctio in superiore parte non est per mutuum contactum ossium, aut per suturas, sed ad distantiam quandam, prout hic videre est.

5. Hæc autem distantia est vel major, vel minor: semper tamen aliqua reperitur, id quod autores omnes non observarunt in suis figuris; eo magis, quia dicta distantia, in vulgari sceletopœia fœtuum, non invenitur. cum enim ossa fœtus exsiccantur, naturalis distantia non conservatur, nisi gossypii ope, quo totum caput osseum eo usque replendum, ut nullo modo ossa ad se invicem accedere possint in exsiccatione.

6. Os frontis geminum esse in fœtu humano, hic videri potest.

N°. II. Superior pars cranii infantis, in qua supradicta distantia omninò abolita; fontanella membranacea verò, quæ semper ad tempus adhuc reperiatur, hic videri potest.

Not. 1. Fontanella dicta non præcise clauditur anni spatio, verum citius, aut tardius, secundum corporis dispositionem, & prout ossificatio magis vel minus est vegeta.

2. Dicta pars cranii pericranio est amicta, cujus arteriolæ sunt repletæ cera rubrâ.

3. Eadem materia quoque repletus est sinus falciformis seu longitudinalis.

N°.

Digitized by Google

N°. III. Pars cranii ſuperior fœtus ſeptimeſtris inſtructa cute.

Not. 1. Cutis auferri poteſt ab oſſe, quia ſeorſum eſt exſiccata: & ſic datur occaſio interiorem cutis ſuperficiem luſtrandi, cum ſuis vaſis ſanguineis, utpote repletis.

2. Cutem humanam tot ſcatere vaſis ſanguineis, ut iis omnibus repletis, tota cutis rubicundiſſima ſit, hic patet.

3. Dicta cutis ſcatet quoque capillis nigris, quantumvis fœtus ſit ſeptimeſtris.

N°. IV. Superior pars cutis capitis infantis obeſi, in qua videre licet, non ſolum in ſincipite obeſiorum hominum, pinguedinem copioſam reperiri, verum etiam in fronte, contra nonnullorum opinionem. Cutis dicta admodum quoque piloſa.

In ARCA TERTIA Cedrina reperitur Tunica Chorion dicta, è vitulo.

Not. Arterias cereâ replevi materia, eaque non tantum rami majores, & minores ſunt oppleti, verum etiam ramuſculi tam exigui & ſubtiles, ut, averſa luce viſi, maculæ tantum eſſe videantur: microſcopiô autem adhibitô, diſtinctè, reperiuntur arteriolarum extremitates eſſe, quarum reptatus diverſus ab eo, qui obſervatur in Tunicis uterinis.

ARCULA QUARTA

Continet humorem cryſtallinum oculi Ovini, membranula aranea amictum, per quam viſuntur diſperſæ arteriolæ plurimæ. De hujuſce membranulæ exiſtentia Anatomici alii aliter ſentiunt. quidam illam dari negant; nonnulli ambigunt, alii eandem admittunt; ipſe quoque diu anceps hæſi, quid de hoc negotio ſtatuerem: verum cum repleviſſem arterias oculi ovini cereâ materiâ, aperiebam oculum, membranaſque perſcrutabar, & ſic videbam per membranulam araneam plurimas arteriolas diſperſas. hoc obſervato, indidi humorem cryſtallinum cum ſua membranula phialæ liquore limpido repletæ. Die inſequente cum novum hoc inventum iterum videre mihi animus eſſet, nil minus quam arterias videre poteram.

Ratio autem hæc erat. Repleveram, ut dixi, Arterias oculares cereâ materiâ, quæ ad humorem cryſtallinum uſque quidem erat propulſa, verum enimvero ibi quoque ſubſtiterat, nec ulterius in arteriolas membranæ araneæ, cryſtallinum involvientis, penetrare potuerat; ſanguis autem ſimul cum cerea

materia ulterius atque ulterius propulsus, ita repleverat dictas arteriolas Tunicæ araneæ, ut cereæ materiæ omnis locus fuerit denegatus arteriolas replendi. Cum autem totum illud liquori indidissem, sanguis non solum evanuit, verum etiam per consequens arteriolæ subtilissimæ oculorum meorum aciem effugerunt. Postquam mihi secunda vice accidit, ut talis repletio in oculos caderet, cautior factus sculptorem statim adii, & æri incidi curavi, Vid. Tab. 1. Thes. 2. Fig. 8. Notandum autem me dictum humorem cum sua membranula arteriolis à sanguine rubro repletis, conservare in dicta Arcula quarta, idque extra liquorem. In exsiccatione dicti objecti humor rugas quidem contraxit, verum hoc præcaveri non potuit. Figuram hujus membranulæ æri olim incidi curavi sine vasculis sanguineis, quandoquidem eò tempore ea nondum detegere potui, ob instrumentorum ruditatem.

ARCULA Cedrina quinta

Instructa vaginà è corio infantis confecta, in qua conservantur culter & furca, quorum manubria sunt confecta ex osse Tibiæ humanæ, in quo nulla cavitas à me fuit reperta, id quod rarissime, si unquam, contigit.

Not. 1. Dicta manubria sunt albissima, parte ferro proxima, aurato cingulo obducta.

2. Corium infantis rubicundum apparet, præ copia arteriolarum repletarum, quæ in præparatione corii ceream materiam rubram haud amiserunt, id quod visu jucundum.

In ARCULA Sexta, ex ligno juglandis confecta, reperitur portio arteriæ splenicæ vitulinæ excarnis, uti vulgò loquuntur, id est, destituta omnibus suis extremitatibus succosis.

Not. 1. Dicta arteria repleta est cereâ materiâ flavâ, & omnibus ramulis minoribus instructa; extremitates quoque subtilissimæ sunt, & conservatæ ad succositatem usque.

2. Quam difficile sit omnes ramulos proprio suo loco detinere, & ramulum supra ramulum conservare, & ita exsiccare, ut extremitates simul conserventur, norunt illi, qui sese huic negotio applicant.

ARCULA septima, ex ligno Indico confecta, continens intestinula fœtus ovini immaturi, cereâ materiâ alba repleta, nitidissime præparata, & conservata. Not.

Digitized by Google

Not. Dicta inteſtinula, meſenterio cohærentja, proprium retinuerunt locum. Arteriæ per meſenterium diſperſæ cereâ materiâ flavâ ſunt infarctæ, & ut gratiam majorem conciliarent viſui, impoſui dicta inteſtinula ſerico nigro villoſo.

In ARCULA octavâ reſervantur calculi equini per alvum excreti. Vid. Tab. II. Theſ. 2. Fig. 4. 5. 6.

Quantumvis inter medicos reperiantur, qui aſſentiri nolint calculos per alvum excerni, veritati tamen conſentaneum eſſe, nullus dubito, quandoquidem expertus ſum mulierem Judaicam, inter cætera mala, fluore uterino, colica ſtomachi &c. laborantem, poſt uſum hauſti purgantis, ab Expertiſſimo Viro D°. Rocamora, qui curationi præfuit, præſcripti, calculum per alvum rejeciſſe ingentem, quem mihi demonſtraverunt ægræ maritus & conſanguinei.

Clar. Dominus Nicolaus Venette, in tractatu ſuo de calculo, nunquam ſatis laudando, varia quoque proponit exempla calculorum, per alvum rejectorum. Præterea variæ exſtant Hiſtoriæ apud Cöiterum, Scaligerum & alios Scriptores, ſtatuentes calculos per alvum eſſe rejectos.

Hic autem B. L. Tibi oſtendo calculos equinos, per dictam viam exoneratos, quos mihi liberaliter inpertivit D. M. G. Blok, Med. Doct. expertiſſ. & in perſcrutandis naturæ latebris maximè induſtrius, addita hiſtoriola inſequente.

Hujuſmodi Calculi No. xxxvj, *diverſæ magnitudinis, inter ſex ſeptimanarum ſpatium, per ſeceſſum ejecit equus in ſtabulo Imperatoris, quod Viennæ eſt. Anno 1698. Equus de cætero bene habuit, quantum ex functionibus ejuſque appetitu dijudicare potuerunt illi, qui ejus curam habuerunt. Hoſce duos Calculos ſtabuli præfectus dono dedit Nob. Do. Wildebrand, tunc temporis R. M. Sueciæ à Secretis apud aulam Cæſaream, nunc eidem Majeſtati à Secretis, apud P. P. Ordines Fœderati Belgii, Hagæ Comitis. Prædictus Dom. Hildebrand refert quendam Medicum Viennenſem expertum fuiſſe virtutem horum calculorum Bezoardicam, in majori tamen doſi.*

Conſideratione dignum eſſe cenſeo, quod fracto à me calculo majore, in ejus medio invenerim granum avenæ, quemadmodum in lapide Bezoardico fruſtum ligneum, vel ſimile quid invenire ſolemus.

T A-

Digitized by Google

TABULÆ PRIMÆ

Explicatio.

FIGURA I. Oculum Balænæ denotat, qui ita diſſectus, ut Tunicæ Scleroticæ haud ſolum, verum etiam Ruyſchianæ & Choroideæ conſtitutionem conſpicere poſſimus.

A. Scleroticæ craſſities prope nervum opticum.

B. Ejuſdem tenuitas à latere pupillæ.

C. Retinæ portio.

D. D. Portiones duæ choroideæ, facie exteriore viſæ, reflexæ, & à Ruyſchiana avulſæ. per hanc autem faciem denſa ſeries vaſorum ſanguineorum eſt diſſeminata.

E. Choroideæ portiones duæ, à Ruyſchiana ita avulſæ, ut parte inferiore cum illa adhuc cohæreant, unde ea facie videntur, quæ connata fuerat Ruyſchianæ. Notandum interim, per hanc dictam faciem, vaſa ſupra citata minus eſſe viſibilia, quam per faciem exteriorem lit. D. D. indicatam.

Aſteriſaus * denotat Ruyſchianam tunicam, quæ in Balænc pyri craſſioris obtinet craſſitiem.

FIG. II. Balænæ oculum repræſentat ſecundum longitudinem biſectum.

A. Retina.

B. Choroidea, cui facie interiore Ruyſchiana connata.

C. Sclerotica.

Fig. III. Geminæ palpebræ potiores portiones exhibet ex homine.

A. Cilia.

B. B. Oſcula ductuum, per quos humor quidam excernitur.

C. Puncta lachrymalia.

D. Glandulam lachrymalem, in qua varia foramina, ſeu oſcula hiantia cernuntur.

FIG. IV. Corneam humanam, facie poſteriore viſam, repræſentat, in qua videnda ſeſe exhibent corneæ margo, ligamentum ciliare, proceſſus ciliaris, circulus Iridis minor, & pupilla.

A. Ligamentum ciliare.

B.

Digitized by Google

B. Proceſſus ciliaris muſculoſus.

P. Circulus minor proceſſus ligamenti ciliaris, in quem deſinunt tendines proceſſus ciliaris. Dictus circulus minor proceſſus ciliaris, facie anteriore viſus, nuncupatur à me *Circulus minor Iridis*; Iris enim eſt facies exterior, proceſſus lig. ciliaris, facies interior.

De. Pupilla.

E. Corneæ margo.

FIG. V. Exhibetur proceſſus ciliaris muſculoſus cum ejuſdem tendinoſis fibris &c. Notandum interim, hanc figuram eſſe factam, ope microſcopii, unde naturali magnitudine multis numeris auctior facta.

A. Tendinoſa ſubſtantia proceſſus ciliaris.

B. Muſculoſa ejuſdem ſubſtantia.

C. Circuli minoris fibræ circulares, pupillæ conſtrictioni deſtinatæ, quas ſculptor hic juſto diſtinctius repræſentavit, nam in objecto ipſo non ita luculenter viſuntur.

FIG. VI. Oſtendit oculum Balænæ tranſverſim biſectum.

A. Sclerotica, cujus craſſities admiranda.

B Sclerotica, cujus craſſities hic quidem videtur diminuta, ſed Choroidea ita propullulat extra Scleroticam, ut ejus vera craſſities videri haud poſſit.

C. Choroidea.

D. Vaſa ſanguinea per choroideam diſperſa.

E. Arteria, Choroideam integram ambiens, è qua rami emergunt innumeri, ſurſum repentes.

F. Iridis circulus minor: major autem aſteriſco * notatur.

G. Pupilla.

FIG. VII. Cornea vitulina adumbratur, facie poſteriore viſa. In ea omnia majora apparent, quam quidem in homine.

A. Corneæ margo.

B. Ligamentum ciliare.

C. Proceſſus ciliaris.

D. Circulus minor proceſſus ciliaris, per quem denſa ſerie, & recto quidem tramite, decurrunt tendines proceſſus ciliaris.

E. Pupilla.

FIG, VIII. Demonſtratur humor cryſtallinus, vitulinus, cum ejuſdem membranula ambiente, aranea dicta, per quam plurimæ ſunt diſſeminatæ repletæ arteriolæ.

Digitized by Google

FIG. XI. Humor cryſtallinus è Balæna ſeſe videndum exhibet. Hujus, ut & oculi, exilitas admiranda, ſi ad corporis molem conferantur.

TABULÆ SECUNDÆ

Explanatio.

FIG. Veſicæ humanæ inverſiae portionem maximam exhibet. hujus ſuperficies interior jam exterior facta, innumeris excreſcentiis membranoſis & ramoſis prædita eſt, ob calculi, quo laboraverat aeger, attritionem.

A. Veſicæ craſſities prodigioſa, id quod calculoſis ſatis familiare.

B. B. Excreſcentiæ ramoſæ & membranoſæ.

C. Veſicæ fundus, ſine ullis excreſcentiis, utpote à calculo non læſus.

D. Superficies Veſicæ exterior, quæ ab inverſione interior facta.

FIG. II. Demonſtratur mulieris, utero gerentis, portio Veſicæ, cujus fibræ undique obſitæ ſunt arenulis minutiſſimis.

FIG. III. Portionem hepatis Hydropici exhibet.

A. Superficies, ob celluloſam conſtitutionem admodum inæqualis facta.

B. Cellulæ, aut veſiculæ, limoſam ſubſtantiam continentes; adeò numeroſæ, ut hepar totum, quantum eſt, ex hiſce conſtet.

FIG. IV. Exhibetur calculus equinus minor per alvum rejectus.

FIG. V. Demonſtrat portionem calculi majoris per alvum ejuſdem equi rejectam, quæ ferræ ope partim, partim quoque vi in duas partes fracta. in ejus medio foveola reperitur, quam granum avenæ, in inteſtino hærens, formavit, dum calculoſa ſubſtantiâ obduceretur avena.

A. Lamellæ calculoſæ variæ, ex quibus conſtituitur portio calculi exterior.

B. Subſtantia calculi interior, in qua laminæ minus viſibiles.

C. Foveola ab avena producta.

FIG. VI. Alteram partem dicti calculi exhibet, in qua granum avenæ, poſt diſruptionem, remanſit.

A

Digitized by Google

A. Portio à ferra læſa.
B. Portio vi fracta.
C. Granum avenæ in calculi medio hærens,

Not. interim Nob. Domin. Blok hanc partem ſecum abduxiſſe, ita ut una tantum pars in hoc meo Theſauro reperiatur.

TABULA III.

HYdrocephalum exhibet ſex aut ſeptem menſium, cujus caput prodigioſæ magnitudinis eſt.

Inter manus & caput Placentæ portionem poſui, ut caput liquori innatans in Phialæ medio detineretur; eſtque dicta portio placentæ ruditer delineata, quia mihi animus non erat placentæ veram conſtitutionem hoc loco exhibere; hanc autem reperiet B. L. Tab. VI. Fig. 2. hujus Theſ. ſecundi.

TABULA IV.

QUinque Figuras demonſtrat cujuſdam ſubſtantiæ heterogeneæ, membris copioſis multorum fœtuum, trium præter propter menſium, onuſtæ, & in lucem editæ, paulò poſt fœtum Hydrocephalum ſupradictum, idque ex eadem muliere.

FIG. I. Portio ſubſtantiæ heterogeneæ membris dictis onuſta exhibetur.

A. Os femoris durum, carne & perioſtio denudatum.
B. Digitus ſingularis vel pedis, vel manus, id quod non bene diſcerni poteſt.
C. Patella cartilaginea, circa genu alterius oſſis femoris ſita.
D. Genu cartilagineum.
E. Pes.
E. Manus, cujus digiti imperfecti, & male conformati.
G. Pes alter.
H. Manus perfecta.
I. Duo digiti minus perfecti.

FIG. II. Majorem molem ſupradictae ſubſtantiæ, membris variis inſtructam, oſtendit; nec non fœtum ejuſdem ætatis, Thorace & capite ſubſtantiæ ſupradictæ ita intricatis, & connatis, ut neque Caput, neque Thorax conſpici poſſint.

Digitized by Google

TABULA V.

FIG. I. Infantis ſtomachus, cum annexis Gula & Omento, demonſtratur.

A. Gula, cum ejus fibris muſculoſis longitudinalibus.

B. Arteriæ per ſuperiorem ſtomachi partem decurrentes.

C. Arteriæ per inferiorem partem diſtributæ, quarum rami majores ceu ſubitò detruncari videntur, cum contra aliæ interiora petant, aliæ verò per Omentum diſtribuantur.

D. Stomachi exitus, ſeu Pylorus.

E. Omentum myriadibus vaſculorum ſanguineorum: nullis autem foraminibus, præditum.

F. Os ſuperius, ſeu introitus ſtomachi.

FIG. II. Hominis provectioris ætatis portio ſtomachi inverſi exhibetur.

A. Plicæ interiores nonnihil prominentes extra ſuperficiem interiorem ſtomachi.

B. Pori innumeri.

FIG. III. Repræſentat portionem ſtomachi humani inverſi, ſupra pylorum abſciſſam.

A. Locus, ubi plicæ non apparent, ſed exiguorum monticulorum rotundorum inſtar intima ſuperficies propullulat.

B. Interſtitia celluloſa, ſeu nova apparentia, de qua mentionem feci Fol. 30.

C. Pylorus.

FIG. IV. Portionem ſtomachi denotat, in qua dicta interſtitia celluloſa exhibentur naturali magnitudine longe majora, utpote microſcopii ope ita ſculpta.

Not. dicta interſtitia, in ea parte ſtomachi ruminantium reperiri, quæ belgice dicitur de [illegible], eaque quadrangularia & admodum capacia eſſe, vel lippis & tonſoribus notum. In homine verò minutiſſima ſunt, & formâ diverſâ.

TABULÆ VI.

Explicatio.

FIG. I. Portio venæ portæ hepatis vitulini.

FIG. II. Portio venæ & arteriæ placentæ uterinæ muliebris.

Digitized by Google

FIG. III. Venæ cavæ, per hepar diſperſæ, Ramulus.
FIG. IV. Ramus Venæ portæ humanæ.
FIG. V. Ramus Arteriæ ſplenicæ vitulinæ.
FIG. VI. Portio tunicæ intimæ uteri ovini gravidi, per quam myriades vaſorum novorum lumbricalium viſuntur diſtributæ, ſuntque illa tranſparentia, ſuccumque præparantia, pro fœtus, in utero hoſpitantis, alimento.
FIG. VII. Vaſorum ſanguineorum maxima parte renis ſubſtantiam conſtituentium curſus vermicularis exhibetur.

Not. interim hic nil niſi dictorum vaſorum curſum repræſentari. in poſterum ſingulorum ramuſculorum extremum diſtinctius exhibere animus eſt. ſingulæ enim extremitates ceu glomum repræſentant; in hepate verò, ut & liene, penicillum.
FIG. VIII. Portio tunicæ chorii vitulini monſtratur, cujus vaſcula ſanguinea ſunt repleta, ad ultimas extremitates uſque.

B. L. hic quidem adſpicis ramulos minutiſſimos, ſed verò in objecto ipſo, averſa luce viſo, dictæ extremitates variis locis mentiuntur maculas.

Præterea conſideratione dignum eſſe cenſeo, horum vaſculorum extremum neutiquam habere reptatum convenientem cum vaſculis hepaticis, lienalibus, renalibus, aut placentæ uterinæ.

FINIS.

108

Digitized by Google

Digitized by Google

Digitized by Google

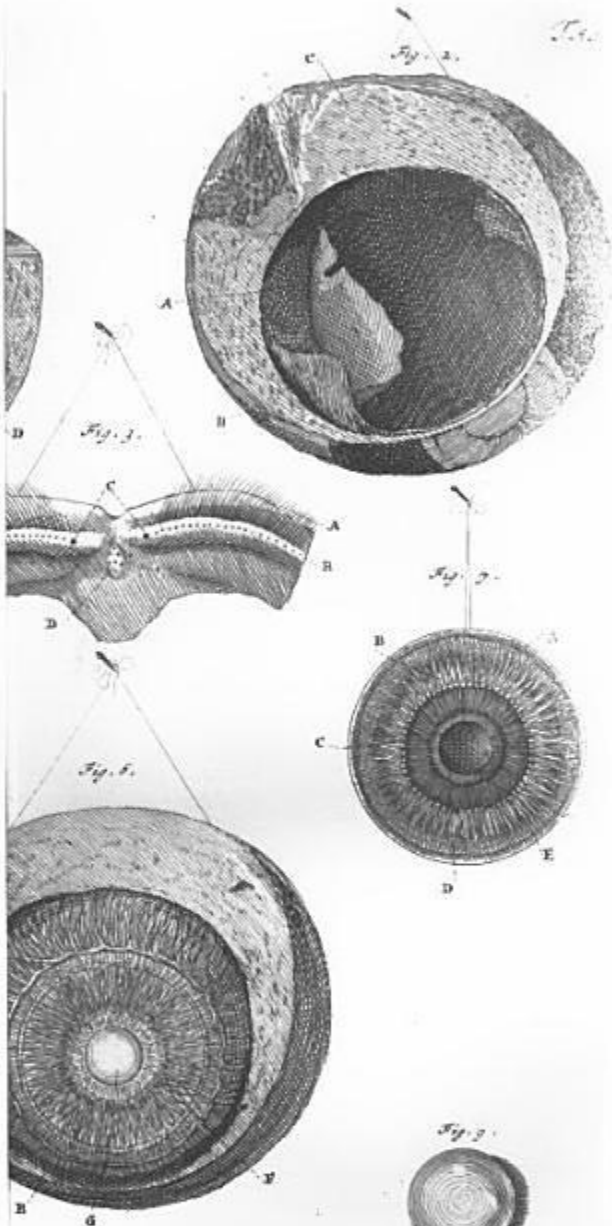

berts. ad vivum. Sculpsit.

Digitized by Google

Digitized by Google

Digitized by Google

Digitized by Google

Fig. 3.

Fig. 4.

C. Huybertz. ad vivum Sculpsit.

Digitized by Google

Digitized by Google

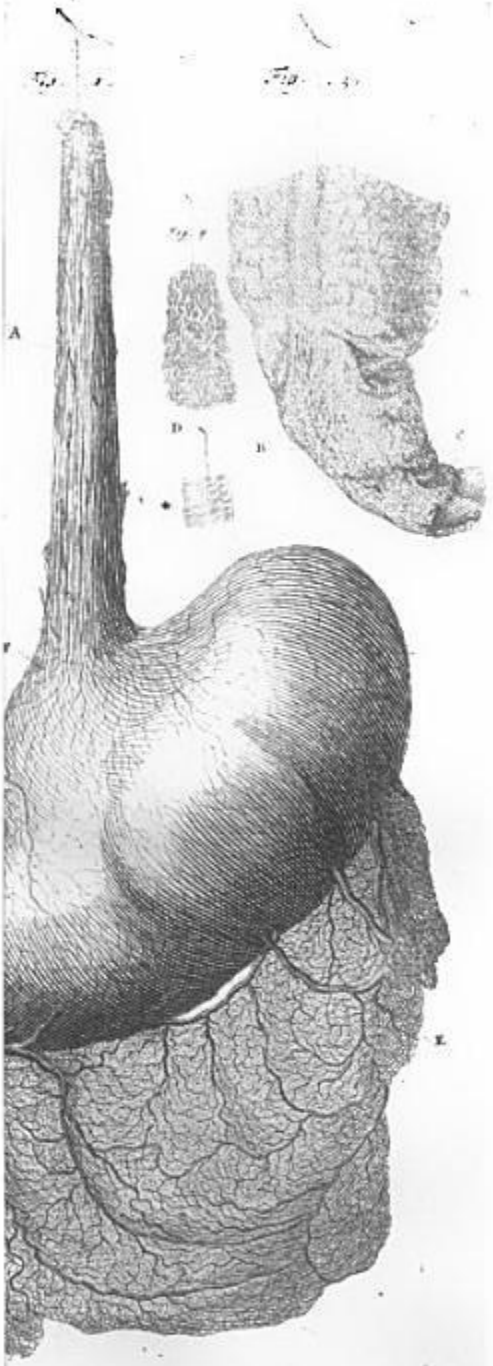

Digitized by Google

Digitized by Google

TAB. VI.



ad vivum Sculpsit.

Digitized by Google

Digitized by Google